Timing of Wounds

JYRKI RAEKALLIO

Department of Forensic Medicine, University of Turku, Finland

YARALARIN MEYDANA GELİŞ ZAMANININ VE YARA YAŞININ BELİRLENMESİ

Özet

Ölümden önce ve sonra meydana gelen yaralar arasında ayırım yapılması ve yaraların gerçek yaşlarının belirlenmesi adlî tıbbın en önemli sorunlarından biridir. Yara, vücuda mekanik bir kuvvetin uygulanmasıyla dokuların anatomik devamlılığının kesintiye uğraması sonucunda meydana gelir. Canlı organizmada, yaranın meydana gelmesiyle birlikte hemen doku reaksiyonları görülmeye başlar. Bu reaksiyonlar vasküler, hemostatik ve hücresel olmak üzere 3 ana grupta toplanırlar. Vasküler reaksiyonlar, histamin ve serotonin gibi vazoaktif aminlerin etkisiyle erken dönemde kendilerini gösterirler. Hemostatik reaksiyonda, damar kontraksiyonları ve mikrotrombuslarla kanamanın durdurulması söz konusudur. Hücresel reaksiyonlarda ise, yara yerine göç eden lökositlere rastlanır; lökositlerin tipi, yaranın yaşını belirlemeye yardımcı olur. Yaralanmayı izleyen 6. günde, lökosit sayısı maksimum düzeydedir. Bu bulgular *vital reaksiyonlar* olarak adlandırılır; canlılarda meydana gelen yaralarda pozitif vital reaksiyonlar görülür, ölümden sonra oluşan yaralarda ise vital reaksiyonlar negatiftir.

Yaralanmanın ölümden önce ya da sonra olduğunu anlamak zor olmamakla birlikte, yaranın yaşını tesbit etmek oldukça güçtür. Yara yaşı kişisel (endojen) ve çevresel (ekzojen) faktörlere bağlı olarak değişir. Bu nedenle, kesin yara yaşı tanımı yerine, yaklaşık yara yaşı tanımı yapılması yeterli olmaktadır.

Yara yaşının tesbiti adlî tıp yönünden önemli olan olguların çoğunluğunda yaralanmadan sonraki yaşama süresi 8 - 10 saatten kısadır; bu nedenle hücresel reaksiyonları görmek mümkün olmayabilir, histolojik inceleme yetersiz kalabilir. Böyle vak'alarda, yara dokusunun serotonin, histamin, adenozintrifosfataz, esteraz, aminopeptidaz ve alkali fosfataz düzeyleri araştırılır.

The distinction between antemortem and postmortem injuries and their proper timing is one of the cardinal problems of forensic medicine. It helps not only to convict the guilty but also to acquit persons who are suspect but in fact not guilty. As a classic example, a person may, after death, be run over by a car. If the medical examiner does not recognize that the injuries were caused after death, innocent people may be arrested or even found guilty.

On the other hand, defective observations may lead to the acquittal of guilty persons. For example, the body of a murdered person may be put on a railroad track in order to simulate a suicide or an accident. Thus, justice in these matters often rests upon the accuracy in observation and interpretation of the injuries found.

The naked-eye appearance of wounds

It is not possible to determine exactly the age of a wound on the basis of its naked - eye appearance. This is due to the fact that the intensity of the local inflammatory reaction varies according to the circumstances. Under average conditions the edges of a wound are red and swollen after a lapse of about 12 hours. A small wound may show scab formation after approximately 24 hours. Epithelium begins to grow at the edges of a wound after about 36 hours and epithelization of small, clean wounds may be complete in four to five days. An antemortem wound is customarily identified by its profuse bleeding. However, hemorrhages, even with abundant fibrin formation, are no longer considered reliable proof of vitality. *Laiho* (1) has shown immunohistochemically, that fibrin can be formed in bruises inflicted as long as 7 hours after death.

Histological timing of wounds

Because of the uncertain and variable results of naked - eye examination of wounds, it is important to study the injuries microscopically. This is advisable both in order to distinguish between antemortem and postmortem wounds and to time wounds inflicted before death for the reconstruction of events.

A *wound* is a disruption of the anatomical continuity of tissues caused by the application of a mechanical force to the body. It is usual to distinguish between incised wounds (cuts), stab wounds (punctures), and lacerations. *Incised wounds* are caused by sharp weapons or objects such as knives, jagged portions of metal, or pieces of broken glass. *Stab wounds* are caused by long narrow instruments with blunt or pointed ends. *Lacerations* are wounds in which the tissues are torn as a result of the application of blunt force to the body. An *abrasion* is a destruction of the skin that usually involves the superficial layers of the epidermis only.

The histological estimation of the age of injuries is based on the morphology of the various stages of wound healing. The series of events in response

to the initial injury generally follow in a definite order. It is possible to divide tissue repair into three periods :

1) The inflammatory phase, which lasts 1 - 3 days after injury,

2) The proliferative phase, lasting to day 10 - 14,

3) The reorganization or remodeling phase of healing, which is of varying length, lasting at least several months. None of the phases is distinctly separate, since each blends into the next.

The *inflammatory phase of wound healing* is characterized by a) the vascular, b) the hemostatic, and c) the cellular *response to the injury* (Fig. 1). In the *vascular response*, the sequence of events depends on the severity rather than the nature of the injurious agent. The vascular response develops in three distinct phases. The first is *vasoconstruction*, beginning within a few seconds and lasting for a few minutes. The second is an *early vasodilatation*, accompanied by increased permeability to plasma protein, which attains a maximum response in about 10 minutes. The third, *delayed phase* requires several hours and culminates in the infiltration of the tissue with leukocytes and is accompanied by stasis and local hemorrhage. These phases are due to the release of vasoactive substances, including histamine and serotonin. In practice, the infiltration of the injured tissue by leukocytes is the most important histological characteristic of the delayed vascular response.

The *hemostatic response* means the spontaneous arrest of bleeding. Agglutinated platelets arrest hemorrhage by rapidly sealing all cut vessels larger than capillaries. The capillaries are sealed by a red cell fibrin clot. Platelet aggregation occurs at first without fibrin formation, but fibrin is laid down later with the appearance of a more massive blood clot where a fibrin network enmeshes randomly distributed platelets, erythrocytes, and leukocytes. The method of Martius scarlet blue seems to be the most useful single method for the demonstration of fibrin. Fibrin stains yellow with the Martius scarlet blues technique for the first 16 or so hours after production, and thereafter stains bright red (2).

The *cellular response* begins with the aggregation and margination of leukocytes on the vascular wall within half an hour of wounding. This in practice is difficult to detect with any certainty in human material from the usual cases of forensic interest. The early cellular response is dominated by polymorphonuclear leukocytes. At the onset of a lesion both polymorphonuclear and mononuclear cells emigrate together, but there is a predominance of

TIME COURSE OF THE EARLY EVENTS OF INFLAMMATION

1) **Vascular response**

vasoconstriction (seconds → some minutes)
vasodilation (max : 10 minutes)

increased capillary permeability

stasis

local hemorrhage

2) **Hemostatic response**

aggregation of platelets
clotting
arrest of bleeding

3) **Enzymatic response**

increase in enzyme activity
in the wound periphery (1 hr →)

4) **Cellular response**

aggregation of leukocytes

pavementing of leukocytes

extravasation of leukocytes

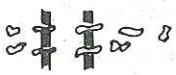

leucocytic infiltration (4 hr →)

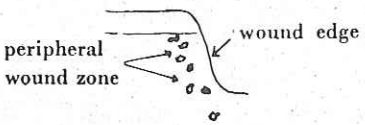

Figure 1. Time course of the early events of inflammation.

polymorphonuclear (mostly neutrophilic) cells, the ratio being 5 : 1. Later (at 16 - 24 hours) the polymorphonuclear cells move away from the site of inflammation, but the mononuclear cells remain, the ratio falling to 0.4 : 1.

The point of *the appearance of a distinct leukocytic infiltration* is still a matter of debate. According to different authors, it varies from 4 to 24 hours (3). In guinea pigs, some polymorphonuclear leukocytes migrate out of the vessels 4 hours after wounding. In the vicinity of an 8 - hour excision, polymorphs are more numerous, but they do not yet constitute a well - defined zone around the lesion. At 8 - 16 hours, it is possible to distinguish histologically two zones (Fig. 2). In the vicinity of the wound edge, a *central zone* of up to 500 µ in depth is characterized by *degenerative* changes. Karyolysis and karyorrhexis progress in the connective tissue cells, the epidermal cells maintaining their staining properties better. At some 32 hours, necrosis is

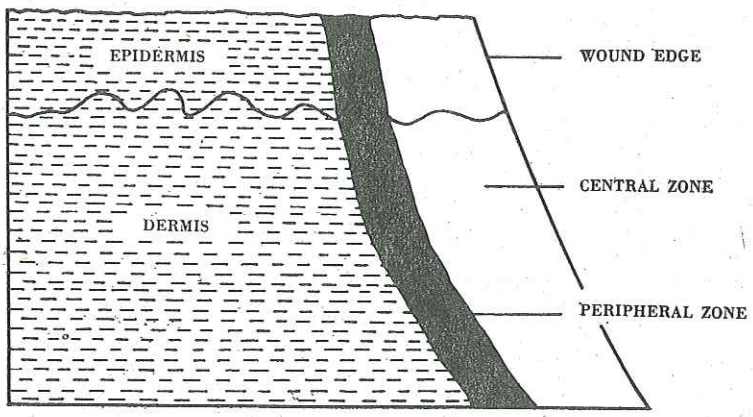

Figure 2. Schematic diagram showing the zones of a wound.

apparent in the connective tissue, the nuclei being barely stainable. Surrounding the central zone, a 100 to 200 µ deep *peripheral zone* exhibits, in addition to activated fibroblasts, mostly neutrophilic *polymorphonuclear* cells (also termed neutrophilic granulocytes by many authors). Their number increases to the maximum during day 1, remains at that level until day 2 - 3, and then decreases. This increase and decrease in granulocytes coincides with an equally prominent rise and fall in the amount of fibrin. The granulocytes are followed into the peripheral wound zone by large mononuclear cells or *macrophages* at 14 to 26 hours, reaching their maximum concentration within

approximately 48 hours. *Lymphocytes* are found in large numbers at a somewhat later stage, reaching their maximum concentration about day 6 after the injury.

The regressive phenomena in the *central* wound zone are called *negative vital reactions*, since no such local degenerative changes are observed in wounds inflicted after death. Similarly, the inflammation and other progressive phenomena in the *peripheral* wound zone may be called *positive vital reactions*.

At some 32 hours, necrosis is apparent in the central zone.

In the peripheral zone, macrophages are principally responsible for the increase in the number of cells in the dermis. Only occasional mitotic figures are seen within the connective tissue. The epithelial cells of the peripheral zone are enlarged. A few isolated figures are seen in the stratum basale.

At 64 hours, there is advanced necrosis in the central zone. In the peripheral zone, macrophages and activated fibroblasts dominate. Some mitoses are also seen in the dermis, but mitotic figures are more numerous in the lower layers of the thickened epidermis.

In *human wounds*, the inflammation proceeds slower than in laboratory animals. In forensic autopsy materials, some neutrophilic granulocytes are seen perivascularly at 4 hours. A definite peripheral wound zone, consisting of infiltrating granulocytes and activated fibroblasts, is recognizable at 8 - 16 hours (4 - 7). There are, however, authenticated cases in which a distinct leukocytic infiltration has taken still longer to become apparent (7).

Among the inflammatory cells, the *neutrophils* are essential in the control of infection at the wound site. Further, they are capable of engulfing and digesting nonmicrobial material. Large numbers of degenerated neutrophils can be seen during the first 24 hours. The lysis of neutrophils, with resultant release of the stores of hydrolytic enzymes, represents an important function of this cell.

Many names have been given to the large mononuclear cell that plays so important a part in the later stages of acute inflammation. The word *macrophage* means «large eater» and suitably designates a large phagocytic cell. It can ingest bacteria and also debris that results from the breakdown of cells or their products. Macrophages are termed histiocytes or clasmatocytes by some authors.

Morphologically, there are small (diameter of 7 to 8 μ) and large (around 12 μ) *lymphocytes*. As is well known, the rounded nucleus of a lymphocyte is its most prominent feature. There is very little cytoplasm around the nucleus. The essential function of the small lymphocyte is to mediate the immune response. Together with its close relative, the *plasma cell*, the lymphocyte constitutes the so-called «small round cell infiltration» that dominates the picture in the late stages of acute inflammation. The plasma cell is larger than the lymphocyte, with a more abundant cytoplasm and an eccentric, spherical nucleus. The latter contains coarse, angular, densely staining flakes of chromatin that sometimes are arranged like the spokes of a wheel. The plasma cells are a very important source of circulating antibodies.

During acute inflammation, *mast cells* degenerate and liberate *histamine*, *heparin*, and *hydrolytic* enzymes into their surroundings. Mast cell histamine may participate as an edema - producing substance in the early phase of inflammation (cf. vascular response). Mast cell granules, which are the chief distinguishing feature of this cell, do not show up in hematoxylin - eosin sections.

The origin of the new mononuclear cells in the healing wound is still a matter of debate. Some authors assume that these cells are derived from preexisting fibroblasts, others regard them as migrating from the blood.

The *proliferative phase* of wound healing is characterized by epithelial and connective tissue repair. The earliest detectable change in the epidermis is a thickening of the epidermis remaining at the wound margin. This thickening appears to result from an increase in the volume of the epidermal cells adjacent to the wound.

The epithelial growth in human wounds commences in the interval between 24 and 48 hours. The advancing epidermis appears to follow a plane defined by a fibrin net, which in turn is enclosed by serous exudate containing inflammatory cells. This plane lies deep to the wound crust. Epithelization of small wounds and abrasions is invariably complete 3 days, and often 2 days, after the injury.

After wound closure the newly regenerated epidermis becomes highly stratified and thicker than the normal surrounding epidermis. Epidermal thickness decreases to nearly normal by day 5 - 7 after the injury.

Healing by primary intention occurs when epithelial cells bridge across the wound under the dry superficial clot in a clean incision. With healing by

secondary intention, when the defect is too large for epithelial cells to grow across, the cells of granulation tissue gradually invade and replace the dry fibrin covering. In this case the wound closure relies on epithelization, granulation tissue, and contracture. Healing by secondary intention is typical in deep wounds in which there is loss of the dermis and epidermis. These injuries are of the type more closely related to those encountered in forensic practice.

Fibroblasts are the cells most actively concerned wit the *connective tissue repair*. These cells, often spindle - shaped, can be seen within the wound in the first 48 - 72 hours. The *fibroblasts* are polymorphic. Some cells are elongated with elongated nuclei, others are oval or irregular in shape (8).

One or two days after the appearance of fibroblasts, there is a profuse ingrowth of new *capillaries* to restore the circulation. The invasion of capillary buds causes the granulated appearance of the wound surface. At the surviving vascular border, sprouts appear from preexisting vessels in the form of syncytia or solid cords that later become canalized.

The *reorganization or remodeling phase* of wound healing is characterized by decreasing cellular activity and regressing fibroplasia. Usually at about 12 days a definite stage of regression of cellular activity occurs in both epidermal and dermal tissue. Fibroplasia reaches its peak at 14 days and thereafter occurs a gradual shrinkage and maturation of connective tissue in the wound. Histologically, the blood vessels gradually disappear, and the number of fibroblasts in relation to collagen fibers rapidly falls. Some of the fibroblasts, having done their job of synthesis, must remain as resting fibrocytes, but the fate of the remaining fibroblasts and other cells, such as phagocytes, is not precisely known. There are no obvious signs of necrosis or degeneration. In a strictly quantitative sense, the phenomenon of contraction makes the biggest contribution to the covering of a raw area. Contraction starts about 5 - 7 days after wounding and has just about stopped at 6 weeks.

Schema for histological estimation of the age of open skin wounds and abrasions

In order to make the histological timing of open skin wounds and abrasions easier, the following schema is given. It must be emphasized that all the points of time listed in the schema are approximate. So many factors are concerned in both the inflicting and healing of wounds that the exact deter-

mination of the age of a wound is impossible. The following data correspond to the experience of the present author and of many others.

1. Survival period : *less than* 4 *hours* after the injury :
   - — no distinct histological signs of inflammation
   - — histological distinction between antemortem and postmortem skin wounds and abrasions is not possible during this period

2. Survival period : 4 - 12 *hours* :
   - — at 4 hours : some neutrophilic granulocytes perivascularly
   - — at 8 - 12 hours : granulocytes, macrophages and activated fibroblasts form a distinct peripheral wound zone
   - — granulocytes dominate macrophages in the ratio 5 : 1
   - — imminent necrosis in the central zone

3. Survival period : 12 - 48 *hours* :
   - — at 16 - 24 hours : the relative number of macrophages increases, the ratio (granulocytes : macrophages) falling to 0.4 : 1
   - — after 16 hours : « o l d e r » fibrin stains bright red with Martius scarlet blue, whereas before 16 hours « n e w e r » fibrin stains yellow
   - — at 24 hours : the number of granulocytes and the amoung of fibrin increase to a maximum (they remain at this level until 2 - 3 days)
   - — the cut edge of the epidermis shows cytoplasmic processes
   - — at 24 - 48 hours : the epidermis migrates from the incised edge toward the center of the wound
   - — at 32 hours (and thereafter) : necrosis is apparent in the central wound zone
   - — at 48 hours : macrophages reach their maximum concentration in the peripheral zone

4. Survival period : 2 - 4 *days* :
   - — at 2 - 4 days : fibroblasts migrate from the nearby connective tissue to the wound periphery
   - — at 3 days : epithelization of small wounds and abrasions is complete; thereafter the regenerated epidermis becomes highly stratified and thicker than the normal, surrounding epidermis
   - — at 3 - 4 days : capillary buds appear

5. Survival period : 4 - 8 *days* :
   - — at 4 days : the first new collagen fibers are seen
   - — at 4 - 5 days : profuse ingrowth of new capillaries; the capillaries continue to proliferate until the eighth day
   - — at 5 - 7 days : epidermal thickness decreases to nearly normal in the epithelialized small wounds
   - — at 6 days : lymphocytes reach their maximum concentration in the wound periphery

6. Survival period : 8 - 12 *days* :
   - — at 8 - 12 days : decrease in the number of inflammatory cells, fibroblasts, and capillaries, increase in the number and size of collagen fibers

7. Survival period : *over* 12 *days* :
   - — over 12 days : definite stage of regression of cellular activity in both epidermis and dermis. The vascularity of the dermis diminishes. Collagen fibers are restored. Epithelium shows a stainable basement membrane
   - — at 14 days : fibroplasia reaches its peak : thereafter there occurs a gradual shrinkage and maturation of connective tissue in the wound.

Enzyme histochemical timing of wounds

Histological investigations have contributed substantially to our knowledge of the estimation of the age of injuries. The appearance of a distinct leukocytic infiltration is the most trustworthy histological criterion for the distinction between antemortem and postmortem wounds. There is, however, the disadvantage that no definite leukocytic zone becomes visible until 8 - 10 hours after the injury (7). This latent phase is far too long to satisfy the demands of a forensic - examination, because in the majority of cases of medicolegal interest the survival time is shorter than 8 - 10 hours after the injury.

It is now known that morphological alterations are preceded by functional changes and these moreover, often correlate with the actions of *enzymes* (3, 9). Thus, it is to be expected that the demonstration of enzymes and other substances causing important changes could reveal earlier reactions than could the visualization of the resulting, morphologically (histologically) demonstrable alterations. Enzymes and other substances, being essential in the

inflammatory response to injury, can be demonstrated histochemically and biochemically.

For *enzyme histochemical examination*, the wound is excised along with its surroundings, about half an inch in each direction. The tissue block is then divided (Fig. 3). One half of the block is fixed in 10% neutral formalin for 24 hours, automatically processed and cut in the form of 5 to 6μ paraffin sections. The sections are routinely stained by hematoxylin and eosin for histological study.

For *histochemical study*, the other half, is freshly frozen without any fixation between two blocks of dry ice (solid carbon dioxide). The frozen specimen is then attached, with some drops of water, to the previously chilled, metallic chuck of the cryostat microtome. Thereafter, sections are cut at 15 to 16μ in a cryostat at —20°C. For the demonstration of certain enzymes, like phosphatases, the frozen sections are fixed for 5 minutes in 10% neutral formalin at +4°C, i.e. at refrigerator temperature. For the demonstration of other enzymes, such as aminopeptidase and esterase, no fixation is used. Instead the frozen sections are picked from the cryostat microtome knife by placing a «warm», i.e. room temperature, glass slide on the cold knife. The sections on the cold knife thaw and adhere to the warm glass slide.

The *histochemical demonstration of an enzyme* depends upon its action on a specific substrate, i.e. on the substance upon which the enzyme acts. Under appropriated cirumstances the reaction product resulting from enzyme activity forms an insoluble deposit at the site of the enzyme action. If this deposit is not already coloured it is rendered visible by the use of suitable chemicals:

$$\textit{substrate} \xrightarrow[\text{reaction}]{\text{enzyme}} \textit{dye precursor} \xrightarrow[\text{reaction}]{\text{capture}} \textit{final dye}$$

The enzyme histochemical methods are published in detail elsewhere (10).

To summarize *the results of the enzyme histochemical studies*, *two zones* can also be distinguished histochemically around the antemortem wound (Figs. 2, 4, and 5). The 100 - 200μ deep *peripheral zone* shows *increase in enzyme activity*, beginning as little as one hour after injury. The increases in enzyme activity in the peripheral wound zone may be called *positive vital reactions*. In the most immediate vicinity of the wound edge, the 200 to 500μ deep central zone exhibits a progressive loss of enzyme activities. These regressive phenomena are called *negative vital reactions*. They are demonstrable as a diminishing stainability and become visible 1 - 4 hours after

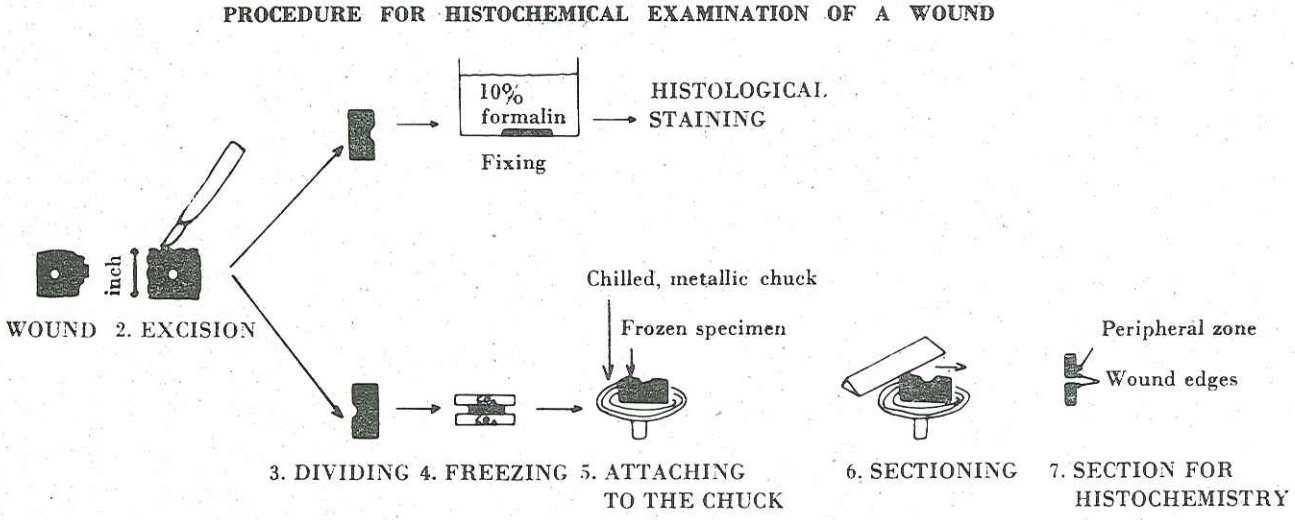

Figure 3. Procedure for histochemical and histological examination of a wound.

wounding. They are early signs of imminent necrosis in the most damaged area at the centre.



Figure 4. *Adenosine triphosphatase* activity in an incised wound. The victim lived 1.5 hours after injury. The sample was taken 18 hours after death (150 ×).

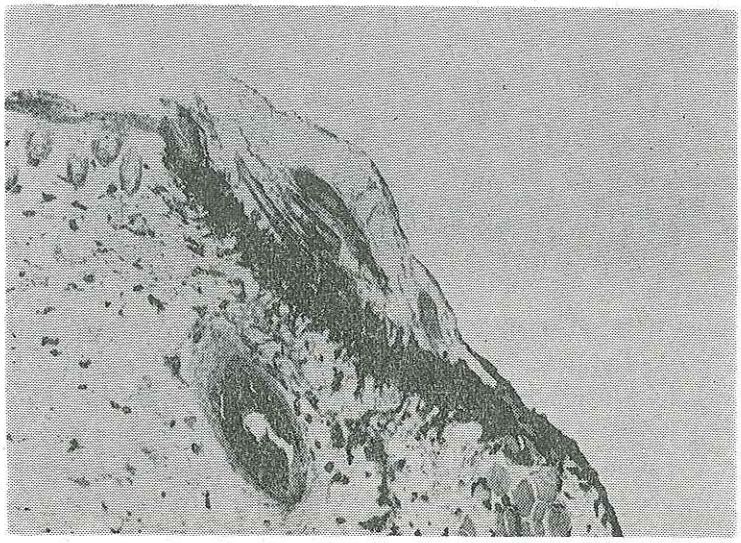

Figure 5. *Alkaline phosphatase* activity in an incised wound inflicted eight hours before death. The sample was removed 24 hours post mortem (150 ×).

The activity of adenosine triphosphatases (Fig. 4) and esterases in the peripheral zone increases as early as about 1 hour after the injury, that of aminopeptidases at 2 hours, of acid phosphatases at 4 hours, and of alkaline phosphatases at 8 hours (Fig. 5). The increase in enzyme activity in the peripheral zone may be called a positive vital reaction since there are no such changes in postmortem wounds. It is important, in practice, that the histochemical vital reactions are recognizable several (up to 5) days after death.

The *consecutive appearance of enzymes*, demonstrable by the various methods of enzyme histochemistry, allows the construction of a *biological timetable* (Fig. 6) which is useful in the rough timing of antemortem wounds.

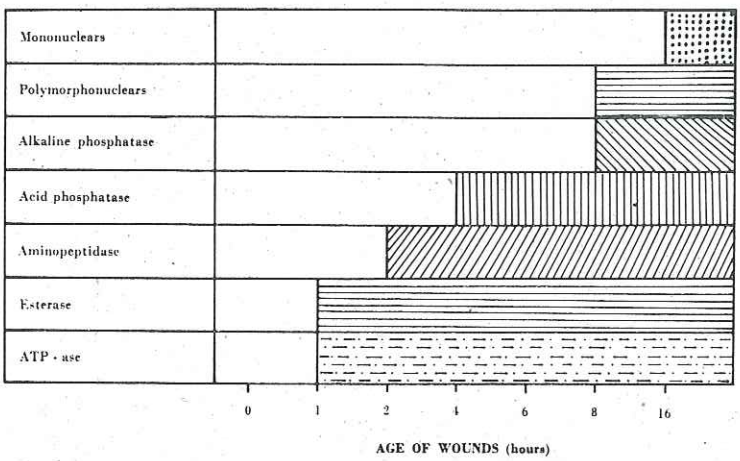

Figure 6. Schematic diagram showing the consecutive appearance of enzymes and migrating cells in the peripheral wound zone.

The following case illustrates the *practical use* of the enzyme histochemical timetable in forensic practice. A jealous man believed that he had killed his fiancée when he hit her head with a stone. He carried the body to a fenced railway track in order to simulate a suicide. More than two hours later, a train arrived and caused fatal injuries. A medicolegal autopsy was performed, and the wounds were examined enzyme histochemically.

In a laceration on the head the activity of the following enzymes was increased: adenosine triphosphatase, esterase, and aminopeptidase. By

contrast, there was no increase in the activities of acid and alkaline phosphatase. The results (cf. Fig. 6) indicated that the laceration on the head was produced at least two hours before the final fatal wounds caused by the train. The girl had obviously been unconscious after the initial head injury. The police again confronted the man with the facts, and a confession was forthcoming, with the young murderer asking : «how did you know» of the investigators.

There are, however, certain *exceptions in the biological timetable* when it is applied to human autopsy material. According to *Raekallio* (11), conditions such as far-advanced senility, cachexia, and very severe and multiple injuries may impair the local reaction of the wounded skin. The enzymatic response to injury is quantitatively influenced by such factors as blood loss, coldness, and alcohol intake. However, the increase in the activity of various enzymes appear according to the general biological timetable in spite of the presence of these endogenous and exogenous factors.

The methods of enzyme histochemistry thus permit the recognition of tissue reaction to injury at an earlier phase than is possible by the standard techniques of classical histology. In practice, the *methods of enzyme histochemistry act as guide to the approximate age of the wounds*, especially those *inflicted* 1 - 12 *hours before death*. Histochemical methods thus are *useful supplements to the histological study*, which still is absolutely indispensable in the evaluation of wounds for forensic purposes.

Biochemical timing of wounds

Although enzyme histochemistry has shortened the «latent» period to about one hour, it still leaves that very last hour before death as a challenge for further study.

As mentioned before, the first period of inflammation, the *vascular response*, from 0 to 1.5 h, is dominated by serotonin and histamine. This observation prompted us and others to study the histamine content of skin injuries under controlled conditions. At first experimental investigations on animals were performed (12, 13). The maximal increase in the *histamine* content occurred within 20 - 30 minutes after wounding. The *serotonin* content started to increase immediately and reached its maximum within 10 minutes after wounding. Further, histamine and serotonin contents have been studied in human autopsy material (14, 15). Recently *Raekallio* (16) made an additional control study on the serotonin and histamine contents in an autopsy material

consisting of a) 120 corpses of injured persons who died after a known post - traumatic period and of b) 120 corpses of injured victims of violent death whose death occurred after an unknown survival time.

The biochemical timing of wounds depends on the measurements of the serotonin and histamine contents of the *injured skin*. These are *compared* to the serotonin and histamine contents of a *control sample*, removed from the the neighbouring, intact skin of the same person. This is necessary, because there are great individual and regional differences in the contents of these amines.

At the autopsy, a sample of the injured skin (a 5 cm long piece of the hanging groove or an approximately 1— to 2— cm wide rim surrounding a wound) is removed and trimmed from the subcutaneous fat. In addition, a *control sample* of equal size is removed from the neighbouring intact skin. The wet weight of the skin samples should be at least 2 g to allow determination of both histamine and serotonin contents. If the samples are not studied at the institute at which the autopsy was performed, they may be put into tightly closed plastic tubes (without any fixative!) and air-mailed to a *laboratory, familiar with the biochemical methods*. At the laboratory, the skin samples are excised as very small pieces with scissors. The *extraction* of free histamine from skin is performed with the so - called Tyrode solution. The histamine content is measured according to a spectrofluorimetrical method. The serotonin is extracted from the skin samples with 0.1 N hydrochloric acid. The serotonin *content is measured spectrofluorimetrically*. The methods are published in detail elsewhere (10). The determination of the histamine and serotonin contents may be performed several days after the autopsy.

On the basis of autopsy studies, the *increase in the serotonin content of the wounded tissue must be at least twofold, and that in the histamine content* 1.5— *fold or more* (*as compared to the respective contents of the control samples*), in order to indicate with certainty that *the wound was inflicted before death.* There is *no increase in the serotonin and histamine contents in the wounds inflicted after death* (11, 14).

The results of biochemical serotonin and histamine determinations have been compared with each other (Fig. 7). *In wounds inflicted immediately before death*, there is usually *a great increase in the serotonin content* and often even a slight decrease in the free histamine content. *In wounds, inflicted* 5 - 15 *minutes* before death, there is a *relatively higher increase in histamine* than in serotonin, while *in wounds inflicted* 15 - 60 *minutes before death the reverse is true* (14, 15).

The following cases illustrate the *application of biochemical serotonin and histamine determinations to the study of violent deaths.*

A farmer killed his wife by stuffing the mouth and throat with cloth and other soft material causing suffocation. In an attempt to conceal the crime by simulating suicide, he later hung the dead body by the neck. He then telephoned the police, telling the sad story that his wife had killed herself. A medicolegal autopsy was performed as very few asphyxial petechiae were visible (these petechiae are frequently seen after suicidal hanging). A sample of the *ligature mark* (*hanging groove*) and a control sample of the neighbouring, uninjured skin were removed. In this case a difference in the serotonin and histamine contents of the two samples, as would have been expected in the victim of a suicidal hanging, could not be shown. The police confronted the husband with an accusation that he had hung the body after having murdered his wife, and he at once broke down and confessed.

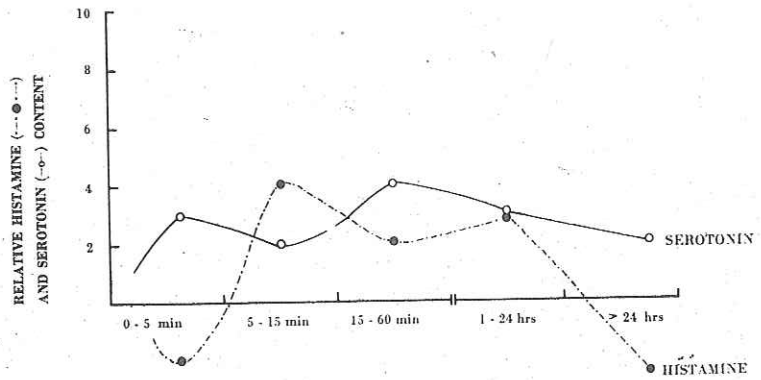

Figure 7. Relative increase in wound *serotonin* and *histamine* contents as a function of time.

We have had several *cases of road death* in which we have shown that the driver was dead before the crash. In these cases there have been signs of coronary artery disease and the cause of death had been, accordingly, natural. In these cases there have been no changes in the serotonin and histamine contents of the wounds, inflicted after death.

The naked body of a young woman was found in a storage cellar. No signs of violence were visible at the external examination of the body. Sperm was found in her vagina. At autopsy, the organs were cyanotic and congested.

The blood in the heart was dark and fluid. Small hemorrhages were found in the lungs, pericardium, pleura and larynx. In addition to these signs of asphyxia, there were no visible marks on the skin and no injuries to the deeper structures of the neck. Skin samples were excised from the front part of the neck. The serotonin content was twofold and the histamine content about 1.5—fold as compared to those in the control samples taken from the subclavicular skin. There were thus *biochemical signs of violence* in the front part of the neck. Bearing in mind the general signs of asphyxia stated at autopsy, the suspicion of *strangulation* was confirmed. The police confronted the owner of the cellar with an accusation that he had *raped* and strangled the woman found. The man broke down and confessed that he had, indeed, compelled the woman, by threats of killing her, to have intercourse with him. In order to prevent her from screaming he had pressed his hands on the front part of her neck. Suddenly the woman had ceased to breathe.

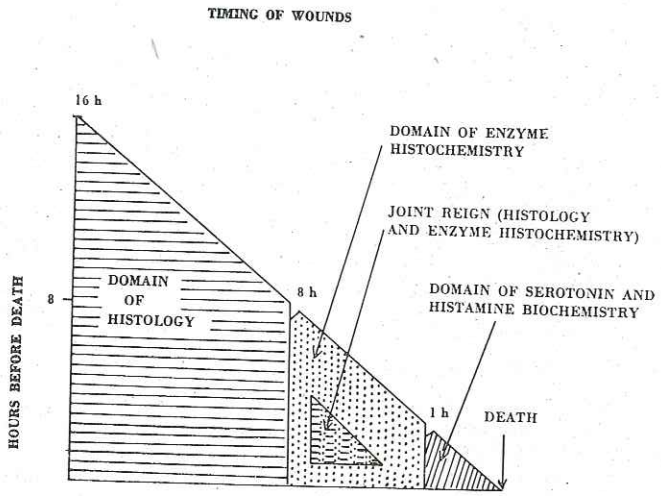

Figure 8. Schematic diagram summarizing timing of wounds.

To *conclude* (Fig. 8) a more accurate timing of wounds is now applicable. *The distinction between antemortem and postmortem wounds* is possible, by using *biochemical serotonin and histamine methods*, after a survival time of as little as a few *seconds or minutes*. The methods of *enzyme histochemistry* act as a *supplementary guide to the timing of wounds, especially of those inflicted 1 - 8 hours before death*. If a wound had been inflicted eight hours or more

before, death it may be timed *histologically*. The *histological study is still an essential part of the timing of wounds*. In addition to histology and enzyme histochemistry, the biochemical determinations of serotonin and histamine also are applicable to forensic autopsy material.

REFERENCES

1 — Laiho, K. (1967) *Ann. Acad. Sci. Fenn. (Med.)*, **128**, 1 - 85.

2 — Lendrum, A.C., Fraser, D.S., Sliddes, W. and Henderson, R. (1962) *J. Clin. Pathol.*, **15**, 401 - 403.

3 — Raekallio, J. (1961) *Ann. Med. Exp. Biol. Fenn.*, **39** (Suppl. 6), 1 - 105.

4 — Raekallio, J. (1965) *Die Altersbestimmung mechanisch bedingter Hautwunden mit enzymhistochemischen Methoden*, Verlag Max Schmidt - Römhild, Lübeck.

5 — Raekallio, J. (1970) *Enzyme Histochemistry of Wound Healing*, Gustav Fisher Verlag, Stuttgart.

6 — Raekallio, J. (1980) *Microscopic Diagnosis in Forensic Pathology*. (Perper, J.A., Wecht, C.H., eds) pp. 3 - 16, Charles C. Thomas Publ., Springfield, Illinois.

7 — Pullar, P. (1973) *Modern Trends in Forensic Medicine* 3 (Mant, A.K., ed), Butterworths, London.

8 — Ross, R. (1968) *Biol. Rev.*, **43**, 51 - 96.

9 — Raekallio, J. (1960) *Nature (London)*, **188**, 234 - 235.

10 — Raekallio, J. (1980) *Microscopic Diagnosis in Forensic Pathology*. (Perper, J.A., Wecht, C.H., eds) pp. 17 - 35, Charles C. Thomas Publ., Springfield, Illinois.

11 — Raekallio, J. (1973) *Z. Rechtsmed.*, **73**, 88 - 102.

12 — Raekallio, J. and Mäkinen, P. - L. (1966) *Zacchia*, **41**, 273 - 284.

13 — Raekallio, J. and Mäkinen, P. - L. (1969) *Zacchia*, **44**, 587 - 594.

14 — Raekallio, J. and Mäkinen, P. - L. (1970) *Zacchia*, **45**, 403 - 414.

15 — Berg, S. (1972) *Z. Rechtsmed.*, **70**, 121 - 135.

16 — Raekallio, J. (1982) *Biochemical Timing of Injuries - A good opportunity, too often missed by forensic pathologists*, Proceedings of the XIIth Congress of the Int. Acad. Forensic and Social Med., Vol. I., Verlag H. Egermann, Wien.

Reprints request to :

Prof. Dr. J. Raekallio
Department of Forensic Medicine
University of Turku
Kiinamyllynkatu 10
SF-20520 TURKU 52
FINLAND

Corrected TLC-Data of 61 Benzodiazepines and Metabolites In Two Systems*

HARALD SCHÜTZ[a], WOLF-RÜDIGER SCHNEIDER[b]

[a] Institut für Rechtsmedizin der Universität Gießen, Bundesrepublik Deutschland

[b] Zentrum für Pathologie der Universität Gießen, Bundesrepublik Deutschland

Dedicated to Prof. Dr. Dr. h.c. D. RINGLEB, Dean of the Medicine Faculty of the Justus - Liebig - University Gießen, in recognition of his merits in establishing the partnership between Istanbul (Cerrahpaşa Medicine Faculty) and Gießen (Fachbereich Humanmedizin)

61 BENZODİAZEPİN VE METABOLİTLERİNİN İKİ SİSTEMDE, DÜZELTİLMİŞ İNCE TABAKA KROMATOGRAFİSİ VERİLERİ

Özet

Alman Araştırma Kurumu'nun (Deutsche Forschungsgemeinschaft) ince tabaka kromatografisi ile ilgili veri bankasını genişletmek amacıyla yapılan bu araştırmada 61 benzodiazepin ve türevi ile çalışıldı. Bu maddelerin önce metanol'de, daha sonra etilasetat, metanol, % 25 amonyak (85 : 10 : 5) karışımındaki R_f değerleri belirlendi. Elde edilen bulgular *Franke* ve *De Zeeuw* tarafından önerilen formüle göre düzeltildi. Bu formülün uygulanması ile, ince tabaka kromatografisinde elde edilen değerlerin, nem, sıcaklık, çözücü ve dolgu maddelerinin saflığı gibi faktörlerden etkilenmedikleri sonucuna varıldı.

Summary

Since the discovery of chlordiazepoxide (*Librium*) in 1957 the benzodiazepines have had a tremendous impact on the treatment of disorders of nervous origin. These drugs have become among the most widely prescribed in medicine and referred to in the analytical literature. Many other benzodiazepines have also been introduced. In this work we have determined the thin - layer chromatographic properties of 61 important 1,4– and 1,5– benzodiazepines respectively and metabolites on the base of corrected R_f - values which are calculated according to the procedure reported by *Franke* and *De Zeeuw*.

Key words : *Benzodiazepines - Metabolites - Analytical Data - Corrected R_f - values.*

*) Part of thesis of *W. - R. Schneider*.

INTRODUCTION

In the working groups «Analytik» and «Dokumentation» of the «Senatskommission für Klinisch - toxikologische Analytik*) der Deutschen Forschungsgemeinschaft» (DFG; German Research Foundation) it was recently decided to extend the data bank for TLC on the base of corrected R_f - values.

It was the task of our laboratory to determine the TLC - data of all available benzodiazepines and metabolites (see (1) for details of this class of compounds).

The TLC - systems were chosen according to proposals of *Franke* and *De Zeeuw* (2, 3) and described as follows :

Description of TLC-Systems

Thin layer plates with silicagel and fluorescence indicator are used. About 5 µL of the substance in a proper solvent e.g. chloroform at a concentration of ±1 mg/mL is spotted 1.5 cm from the bottom of the plate. The distance between 2 substances is 1.5 to 2 cm. On each plate 5 µL of a mixture of reference substances at a concentration of 2 mg/mL is spotted, but not near either side of the plate.

The plates are developed over a distance of 10 cm (from start to front).

System A

Solvent : methanol

Chamber : unsaturated; solvent is poured into the tank just before putting in the plate; the tank is closed properly.

Reference substances with corrected R_f - values × 100 :

codeine	: 20
flurazepam	: 52
papaverine	: 74

*) Supervision : Prof. Dr. Dr. *M. Geldmacher - von Mallinckrodt* (Erlangen).

System B

Solvent : ethylacetate, methanol, ammonia 25% (85 : 10 : 5)

Chamber : saturated; the innerside of the tank is lined with filterpaper; the solvent is poured into the tank in such a way that the filter paper is wetted. The tank is closed and after **30** min. the plate is put into the tank with a minimum disturbance of the saturation.

Reference substances with corrected R_f - values $\times$ 100 :

morphine	: 20
chinin	: 42
haloperidol	: 71

Correction of R_f-values

In order to correct for systematic changes (e. g. geometry of the chamber, relative humidity, quality of sorbent and solvent, temperature) and with the aim to allow inter - laboratory comparisons, the R_f - values are corrected according to the description of *Galanos* and *Kapoulas* (4), using defined substances as reference compounds (2, 3).

The mathematical procedure was as follows :

$$R_f^c(p) = \frac{\Delta^c}{\Delta}\left[R_f(p) - R_f(t_n)\right] + R_f^c(t_n)$$

wherein

$$\Delta^c = R_f^c(t_n) - R_f^c(t_{n+1})$$

$$\Delta = R_f(t_n) - R_f(t_{n+1})$$

R_f^c (p) : corrected R_f - value of the unknown substance p

R_f (p) : measured R_f - value of the unknown substance p

R_f^c (t_n) : corrected R_f - value of the reference substance nearest to p (lower value, possible starting point = 0)

$R_f^c\,(t_{n+1})$: corrected R_f - value of the other reference substance nearest to p (higher value, possible solvent front = 100)

Notice : R_f^c (t) values are taken from tables (see above)

$R_f\,(t_n)$ and $R_f\,(t_{n+1})$: measured R_f - values of the reference substances t_n and t_{n+1} resp.

Δ^c : Difference of the corrected R_f - values of the reference substances which are situated nearest to the R_f - value of the unknown compound p (taken from tables, see above)

$$\Delta^c = R_f^c\,(t_n) - R_f^c\,(t_{n+1})$$

Δ : Difference of the measured R_f - values of the reference substances which are situated nearest to the R_f - values of the unknown compound p

$$\Delta = R_f\,(t_n) - R_f\,(t_{n+1})$$

A *BASIC* - program for the calculation of corrected R_f - values (adapted to HP 85) was recently written by *Machata* (5). See (2 - 4, 6 - 9) for more details concerning the theory and practice of the corrected R_f - value.

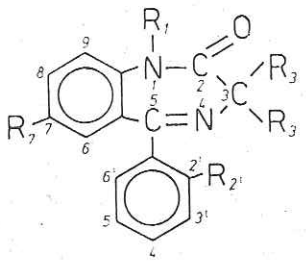

Figure 1. Ring-nomenclature for 1,4-benzodiazepines.

RESULTS

The results of our investigations are described in the following table.

Table 1. *TLC - data of benzodiazepines and metabolites in two systems (A = Methanol, unsaturated chamber; B = Ethylacetate, Methanol, Ammonia 25%; 85 : 10 : 5, saturated chamber).* The R_f - values are corrected according to the procedure reported. Limited front. Determination of the R_f - values by measuring the distance between the starting point and the geometrical center (not the most dense part) of the spot in relation to the distance between start and front. Salts were measured after extraction from alkaline (pH 9) solution.

Substance	Corrected hR_f - value	
	A	B
Chlordiazepoxide	76	51
Demoxepam	81	45
Desmethylchlordiazepoxide	68	40
Diazepam	82	78
N - Desmethyldiazepam	83	71
3 - Hydroxidiazepam (Temazepam)	81	64
Oxazepam	83	46
Nitrazepam	83	66
7 - Aminonitrazepam	77	54
7 - Acetamidonitrazepam	80	44
Medazepam	81	79
Desmethylmedazepam	65	67
Clorazepat	85	70
Lorazepam	83	47
Prazepam	87	81
3 - Hydroxiprazepam	85	72
Clonazepam	84	69
7 - Aminoclonazepam	76	56
7 - Acetamidoclonazepam	80	47
7 - Amino - 3 - hydroxiclonazepam	73	37
Flurazepam	52	73
N - 1 - Desalkylflurazepam	83	72
N - 1 - Hydroxiethylflurazepam	81	61
Monodesethylflurazepam	28	50
Didesethylflurazepam	20	40
Bromazepam	74	67
3 - Hydroxibromazepam	73	39
1 - Methylbromazepam	72	74
Bromazepam - N (Py) - Oxide	62	31
2 - (2 - Amino - 5 - bromo - 3 - hydroxibenzoyl) - pyridine	86	23

Tablo 1. (Cont'd)

Substance	A	B
Flunitrazepam	81	77
Desmethylflunitrazepam	86	67
7 - Aminoflunitrazepam	77	63
7 - Acetamidoflunitrazepam	78	51
7 - Aminodesmethylflunitrazepam	78	54
3 - Hydroxiflunitrazepam	81	57
Clobazam	84	74
Desmethylclobazam	84	64
Camazepam	82	75
Ketazolam	83	74
Triazolam	68	44
α - Hydroxitriazolam	75	42
4 - Hydroxitriazolam	75	24
Clotiazepam	84	77
Lormetazepam	83	62
Tetrazepam	84	77
Desmethyltetrazepam	85	73
Alprazolam	70	49
Oxazolam	74	65
Triflubazam	87	77
Fosazepam	64	27
Sulazepam	89	84
Cyprazepam	86	74
Halazepam	89	81
Ro - 15 1788 (Benzod. antagonist)	77	62
Metaclazepam	84	78
N - Desmethylmetaclazepam	81	75
Midazolam	71	61
4 - Hydroximidazolam	76	49
α - Hydroximidazolam	73	53
α, 4 - Dihydroximidazolam	78	38

Preliminary Results

The concept of corrected R_f - values seems to be a good approach for the standardization of TLC - data and an inter-laboratory comparison as preliminary evalutions reveal (2). In our own laboratory we observed that the method is able to compensate many trouble factors as mentioned above (e. g. humidity, temperature, solvent and sorbent quality changes).

Other Data for the Screening and Detection of Benzodiazepines, Metabolites and related Compounds (Aminobenzophenones)

Uncorrected R_f - Data	(10, hydrolysis derivatives) (11, unhydrolyzed compounds)
GLC - Data	(12, hydrolysis derivatives) (13, unhydrolyzed compounds)
Screening - procedure	(1, 14)
Biotransformation	(1, 15)
Interactions with ethanol	(16)

Acknowledgments

We are indebted to *Dipl. Chem. P. Enders, Dr. J. P. Franke, Prof. Dr. Dr. M. Geldmacher-v. Mallinckrodt* and *Prof. Dr. R. A. de Zeeuw* for stimulating discussions and *Ursala Couturier* for accurate technical assistance.

Our work was supported by Deutsche Forschungsgemeinschaft (DFG), Fonds der Chemischen Industrie and Bund gegen Alkohol im Straßenverkehr.

REFERENCES

1 — Schütz, H. (1982) *Benzodiazepines - A Handbook*, Springer - Verlag, Berlin, Heidelberg, New York, Tokyo.

2 — Franke, J.P. (Personal communication).

3 — De Zeeuw, R.A., Schepers, P., Greving, J.E. and Franke, J.P. (1978) *Proc. Intern. Symp. Instrumental Applications in Forensic Drug Chemistry*, May 29 - 30, Washington, DC.

4 — Galanos, D.S. and Kapoulas, V.M. (1964) *J. Chromatogr.*, **13**, 128.

5 — Machata, G. (Personal communication).

6 — Akkerboom, J. C., Schepers, P., v.d. Werff, J. (1980) *Statistica Neerlandica*, **34**, 173.

7 — Dhont, J.H., Vinkenborg, C., Compaarn, H., Ritter, F.J., Labadie, R.P., Verweij, A., de Zeeuw, R.A. (1970) *J. Chromatogr*, **47**, 376.

8 — Dhont, J.H., Vinkenborg, C., Compaarn, H., Ritter, F.J., Labadie, R.P., Verweij, A., de Zeeuw, R.A. (1972) *J. Chromatogr.*, **71**, 283.

9 — Enders, P. (Personal communication).

10 — Schütz, H. (1978) *J. Anal. Toxicol.*, **2**, 147 - 148.

11 — Schütz, H. (1979) *Z. Anal. Chem.*, **294** : 135 - 139.

12 — Schütz, H. (1978) *Z. Rechtsmed.*, **82**, 43 - 53.

13 — Schütz, H. and Westenberger, V. (1979) *J. Chromatogr.*, **169**, 409 - 411.

14 — Schütz, H. (1982) *Ärztl. Lab.*, **28**, 117 - 132.

15 — Schütz, H. (1980) *Ärztl. Lab.*, **26**, 83 - 88.

16 — Schütz, H. (1983) *Alkohol im Blut, Nachweis und Bestimmung, Umwandlung, Berechnung.* Verlag Chemie, Weinheim, Deerfield Beach, Basel.

Reprints request to :

PD Dr. rer. nat. Harald Schütz
Institut für Rechtsmedizin der Universität Giessen
Frankfurter Str. 58
D-6300 Giessen
Bundesrepublik Deutschland

Cobas - Bio® Santrifügal Analizleme Gereci ile İdrarda Tetrahydrocannabinol Türevlerinin Belirtilmesi

SEVİL ATASOY[a], NAZMİ ÖZER[b]

[a] İstanbul Üniversitesi, Cerrahpaşa Tıp Fakültesi, Biyokimya Anabilim Dalı ve Adlî Tıp Kurumu Kimyasal Tahliller İhtisas Dairesi, İstanbul, Türkiye

[b] Hacettepe Üniversitesi, Tıp Fakültesi, Biyokimya Anabilim Dalı, Ankara, Türkiye

DETERMINATION OF URINARY TETRAHYDROCANNABINOL DERIVATIVES BY USE OF A COBAS - BIO® CENTRIFUGAL ANALYZER

Summary

Data on reproducibility, recovery, linearity and precision are given for the quantitative determination of cannabinoids in urine samples by an homogenous enzyme immunoassay (EMIT®) as adapted to the Cobas - Bio® centrifugal analyzer. The instrument was operated according to the usual protocol. The differences in absorbance (ΔA) were used to calculate the concentrations of cannabinoids by use of a five - parameter exponential curve model proposed by Cook and Wellington.

Optimum conditions for the assay were determined with the analyzer by changing the amount of the antibody - substrate and enzyme - drug used while keeping all other conditions constant. Increasing the antibody - substrate concentration decreased the sensitivity. If the concentration was decreased, nearly identical ΔA values for the 45.0, 50.0 and 60.0 ng/mL standarts were obtained. By increasing the enzyme - drug concentration, the sensitivity of the assay was increased, while a decrease in the sensitivity was observed, when diluted enzyme - drug solutions were used.

It is recommended to work with 1 : 12 diluted antibody - substrate and undiluted enzyme - drug throughout the assays. The diluted antibody - substrate reagent has to be prepared just before use.

Analytical recoveries ranged between 62 and 98% (average 79.9%, CV 14.3%), when 11–nor–Δ^8–THC–9–carboxylic acid (THC–COOH) (ranging from 10.0 to 37.5 ng/mL) was added to urine samples containing 20.0, 30.0 or 50.0 ng/mL of the drug.

The standard curve could be extended from 20.0 to 100.0 ng/mL THC–COOH. Poor precision was obtained at concentrations higher than 75.0 ng/mL.

ATD **1** : *30 - 46 (1985)*

The within - run precision of the adaptation was determined for 14 replicate determinations of three samples. The between - run precision was evaluated during 5 days. The precisions (CV) ranged from 4.8 to 12.3% for 50.0 and 75.0 ng/mL THC–COOH concentrations.

The adaptation provided an inexpensive, quick and relatively effortless method with no false - positive results, which can be used for screening purposes, though the precision is somewhat poorer than the manual application.

Key words : *Cannabinoids - Enzyme immunoassay - Centrifugal analyzer*

Özet

İdrarda cannabinoid türevlerinin aranması için kullanılan EMIT® Cannabinoid Urine Assay kitinin tüm deney basamakları Cobas-Bio® santrifügal analizleme gerecine programlandı. Deneylerde kullanılması gereken antikor-substrat ve enzim derişimleri belirlendi. Standart eğrinin tekrarlanabilirliği ve doğrusal olduğu bölüm incelendi.

20.0, 30.0 ve 50.0 ng/mL derişimlerinde 11–nor–Δ^8–THC–9–karboksilli asid (THC–COOH) içeren idrar örneklerine belirli miktarlarda THC–COOH katılarak deneyin gerielde analizi yapıldı. Elde edilen bulgulara dayanarak, duyarlılık alt sınırının 20.0 ng/mL THC–COOH olduğu, 100 ng/mL'den fazla THC–COOH içeren idrarların seyretildikten sonra yeniden çalışılması gerektiği, yanlış pozitif sonuç alınmadığı ve deneyin, kısa zaman içerisinde fazla sayıda idrarda tarama (*screening*) amacıyla kullanılmaya elverişli olduğu sonucuna varıldı.

Esrar kullanımının yasaklandığı ülkelerde, şüpheli kişilerin adı geçen uyuşturucu maddeyi kullanıp kullanmadıklarının duyarlı ve güvenilir bir yöntemle belirlenmesi gerekir. Esrar, *cannabis sativa* bitkisinden elde edilir. Bitki, 400'ü aşkın kimyasal bileşiği içerir. Bunlardan 60 kadarı cannabinoid türevidir (1). Bitkinin başlıca psikoaktif bileşeni olan Δ^9–tetrahydrocannabinol (Δ^9–THC = Δ^1–THC = 1, 3, 4a (10b), 9–hempantetraen–1–ol) (Şekil 1), solunum yolu ile alındığında, akciğerlerden emilime uğrar, dolaşıma geçtiğinde, plazma ve doku proteinlerine bağlanır.

Alınan cannabinoid'ler, akciğerde genellikle yan zincir hidroksillenmesine, karaciğerde ise siklohekzen halkasında hidroksillenmeye uğrarlar. İncelenen canlının türüne bağlı olarak, Δ^9–THC'nin 35 kadar, cannabidiol ve cannabinol'ün ise 22 değişik ürüne dönüştüğü bilinmektedir (1, 3 - 7).

Δ^9–THC'nin girdiği metabolik yolların başlıcaları : a) allilik ve alifatik hidroksillenme, b) metil gruplarının aldehid, keton ve asidlere yükseltgenmesi, c) yağ asidleri ve β-glukuronik asidle kenetlenme, d) çift bağların epoksidasyonudur. İnsan organizmasında, Δ^9–THC'nin karaciğer tarafından

11-OH-Δ^9-THC, 8,11-dihidroksi-Δ^9-THC, 11-karboksilli ürünlere ve niteliği henüz belirlenmemiş bir dizi polar maddeye çevrildiği bilinmektedir. Gerek Δ^9-THC, gerekse dönüşüm ürünleri, büyük ölçüde dışkıyla, daha az oranda idrarla organizmadan atılırlar (4 - 9).

Adlî amaçlarla bir kişinin esrar kullanıp kullanmadığının kanıtlanmasında karşılaşılan iki sorun vardır: 1 – Şüpheli kişilerden kolaylıkla elde edilen materyal idrar olduğu hâlde, idrarla atılan cannabinoid'lerin az olması nedeniyle, duyarlılığı yüksek analitik yöntemlerin geliştirilmesi ve kullanımı gerekir. 2 – Yanlış pozitif değerlendirmeye yol açmayacak bir yöntem kullanılmalıdır.

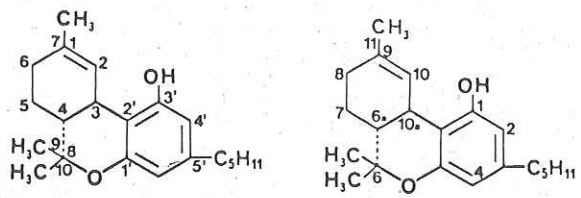

Δ^1-THC Δ^9-THC

Şekil 1. Tetrahydrocannabinol'ün kimyasal yapısı. *Cannabinoid çekirdeği hempan olarak adlandırılırsa, IUPAC kuralları uygulandığında, Δ^9-THC'nin adı 1, 3, 4a (10b), 9-hempantetraen-1-ol olur* (2).

Biyolojik sıvılarda (kan, idrar, tükürük), tırnakda ve dişlerin arasından alınan örneklerde Δ^9-THC ve dönüşüm ürünlerinin aranmasında başvurulan pek çok kimyasal yöntem bulunur. Başlıcaları:

1) Elektron yakalayıcı detektörlü gaz kromatografisi (ECD-GC) (10-14), 2) Alev iyonizasyon detektörlü gaz kromatografisi (FID-GC) (15, 16), 3) Gaz kromatografisi-kütle spektrofotometresi (GC-MS) (17-20), 4) Likid kromatografisi (HPLC) (21-24), 5) HPLC-radioimmunoassay (25), 6) Radioimmunoassay (26-28), 7) Enzim immunoassay (28-30), 8) Fluorometri (31), 9) Dansilleme ve çift işaretleme (32) ile 10) İnce tabaka kromatografisidir (33-35).

Adı geçen yöntemler arasında, GC, HPLC, MS ve radioimmunoassay uygulamaları, cannabinoid'lere özgü, duyarlı ve güvenilirdir. Bununla birlikte,

ölçüme örnek hazırlaması uzun süren, teknik beceri ve deneyim gerektiren yöntemlerdir. Bu nedenle adlî mercilere kısa zamanda rapor vermekle yükümlü, ayrıca şüpheli kişilerden alınan materyalde cannabinoid'lerin yanısıra kullanımı yasaklanan veya reçete ile satılan tüm uyutucu ve uyuşturucu maddeleri arayan lâboratuvarlar tarafından bir tarama (*screening*) yöntemi olarak kullanılmaya henüz elverişli değillerdir.

Enzim immunoassay prensibine dayanan EMIT® deneylerinin duyarlılık alt sınırı oldukça düşüktür. Ayrıca hızlı, güvenilir ve kolay bir şekilde idrarda cannabinoid türevlerinin belirtimine yararlar. Deneylerde, malat dehidrogenaz enzimi ile işaretli bir THC-türevi (11-nor-Δ^8-THC-9-karboksilli asid) kullanılır. Enzim işaretli türev, kendisine karşı oluşturulan antikorlara bağlandığında, malat dehidrogenaz etkinliğinde bir azalma görülür. Bu azalma NAD^+'nin NADH'ya indirgenme hızıyla ölçülür.

İncelenen idrar örneğinde, serbest (endojen) THC-türevleri bulunduğunda, bu moleküllerle tepkime ortamına katılan enzim işaretli THC-türevleri antikora bağlanmak için yarışırlar. İdrardaki serbest (endojen) THC-türevleri ne kadar fazla ise, antikora bağlanmadan kalan enzim işaretli THC-türevi de o oranda fazladır. Buna bağlı olarak, malat dehidrogenaz etkinliğinde kontrollere göre artış izlenir. EMIT® Cannabinoid Urine Assay deneylerinin, Δ^9-THC, 11-nor-Δ^9-THC-9-karboksilli asid ve 11-hidroksi Δ^9-THC-9-karboksilli aside duyar olduğu (36); cannabinoid dışındaki herhangi bir kimyasal yapının, antikor ile etkileşim göstermediği, böylelikle girişim (*enterferans*) vermediği bildirilmektedir.

Deneyin başlıca sakıncası yarı kantitatif oluşudur. Kullanılan sarf malzemesinin fazlalığı nedeniyle, birim maliyeti diğer yöntemlerden yüksektir. 340 nm dalga boyunda ölçüm yapan ve küvetleri 30°C sıcaklıkta tutulan bir spektrofotometre ile buna bağlı bir yazıcı kullanılır. Bu yazıcının istenen zaman aralıklarındaki emilim değişimini kaydetmesi ve standart çözeltilerle karşılaştırmasını yapması gerekir.

Bulguları sunulan bu çalışma, EMIT® deneyinin yarı kantitatif şekilden kantitatif şekle dönüştürülmesi, kullanılan sarf maddelerinin azaltılarak birim maliyetin düşürülmesi ve kısa zamanda fazla sayıda idrar örneğinin çalışılabilmesi amacıyla yapıldı.

EMIT® uygulamasının tüm basamakları bir santrifügal analizleme gerecine programlandı. Kullanılması gereken antikor-substrat-enzim oranları belirlendi. Sonuçların tekrarlanabilirliği incelendi.

MATERYAL VE METOD

Deneylerin yapılışında *F. Hoffman - La Roche Co.* (Basel, İsviçre) tarafından üretilen Cobas Bio® santrifügal analizör'ün Version 8326 modeli kullanıldı.

Ayıraçlar

EMIT® Cannabinoid Urine Assay ve Cannabinoid Calibrators kitleri *Syva Co., Palo Alto, CA 94303, A.B.D.* firmasından sağlandı. Kitlerde A ve B olarak tanımlanan 2 ayıraç, tampon çözelti ve kalibrasyonda kullanılacak standart çözeltiler bulunur.

A ayıracı, 0.15 mol/L glisin tamponu içinde (pH 5.0), THC-türevine karşı oluşturulan antikorları ve NAD^+'yi içerir.

B ayıracında ise, 0.01 mol/L Tris–HCl tamponu içinde (pH 7.4), malat dehidrogenaza kimyasal olarak kenetli THC-türevi yer alır.

Liyofilize şekilde pazarlanan A ve B ayıraçlarının birincisi 6 mL ikincisi 8 mL destile su ile çözüldü.

Bu çözeltiler 4 saat oda sıcaklığında tutulduktan sonra deneylerde kullanıldı.

Kitlerde bulunan 1.5 mol/L malat–Tris tamponu (pH 8.9) 120 mL destile su ile seyreltildi.

Cannabinoid Calibrators kitinde, *negativ*, *low* ve *medium* olarak tanımlanan üç örnek bulunmaktadır. Liyofilize şekilde pazarlanan örnekler 3 mL destile su ile çözüldü. Böylelikle idrar içerisinde hazırlanmış 20.0 ng/mL derişiminde 11–nor–Δ^8–THC–9–karboksilli asid standartları elde edildi. Üçüncü örnek kontrol idrarı olarak kullanıldı. Bu standart çözeltiler uygun oranda birbiriyle karıştırılarak, 45.0, 50.0 ve 60 ng/mL derişiminde örnekler hazırlandı.

Deneylerin Yapılışı

Cobas Bio® santrifügal analizörü Tablo 1'de bildirildiği şekilde programlandı. Standart çözeltiler ve kontrol idrarları, gerecin taşıyıcı bölümündeki plâstik tüplere dağıtıldı. 30 plâstik küveti içeren rotor halkası yerine takıldı. İstenen oranda tamponla seyreltilen A ayıracı *Reagent* bölümüne, B ayıracı ise *Start Reagent* bölümüne aktarıldı. *Start* düğmesine basıldı.

Pipetleme, inkübasyon, 340 nm dalga boyunda emilimin okunması ve elde edilen verilerin bir formüle göre hesaplanarak yazılışı gereç tarafından mekanize bir şekilde sağlanmaktadır.

Analiz tipinin 7.3 olarak programlanması ile (Tablo 1, parametre 8), 20 µL idrar örneği üzerine 260 µL A ayıracı-tampon çözelti karışımının katılması sağladı.

Bu ortama 20 µL B ayıracının pipetlenmesinden sonra 10 saniye aralıklarla 5 kez 340 nm dalga boyunda okunarak elde edilen ΔA/dak değerleri *Cook-Wellington* bağıntısına göre hesaplatıldı.

Bu hesaplamalarda kullanılan denklem, lineer olmayan enzim kinetik modelleri için geliştirilmiştir (37).

Tablo 1. Cobas - Bio® santrifügal analizleme gereci ile idrarda cannabinoid türevlerinin aranmasında kullanılan program.

1	UNITS	ng/mL
2	CALCULATION FACTOR	2667
3	STANDART 1 CONC	.0
3	STANDART 2 CONC	20
3	STANDART 3 CONC	45
3	STANDART 4 CONC	50
3	STANDART 5 CONC	60
3	STANDART 6 CONC	75
6	LIMIT	0
7	TEMPERATURE (DEG. C)	37.0
8	TYPE OF ANALYSIS	7.3
9	WAVELENGTH (NM)	340
10	SAMPLE VOLUME (µL)	20
11	DILUENT VOLUME (µL)	20
12	REAGENT VOLUME (µL)	260
13	INCUBATION TIME (SEC)	10
14	START REAGENT VOLUME (µL)	20
15	TIME OF FIRST READING (SEC)	5.0
16	TIME INTERVAL (SEC)	10
17	NUMBER OF READINGS	5
18	BLANKING MODE	0
19	PRINTOUT MODE	1

EMIT® deneylerinde elde edilen emilim değerlerinin düzeltilmesi için önerilen bu denklem

$$R = R_0 + K \exp \{ a \ln C + b (\ln C)^2 + c (\ln C)^3 \}$$

şeklindedir. Buna göre :

R = Emilim değişim hızı

C = Kullanılan standart çözeltinin derişimi

R_0 = 0.0 ng/mL derişimindeki standart çözeltinin emilim değişimi

K, a, b, c = Eğrinin *doğrusal* şekle dönüştürülmesi için belirlenen katsayılardır.

BULGULAR VE SONUÇ

Standart Eğri Çiziminde Kullanılacak Antikor - Substrat / Enzim Oranlarının Belirlenmesi

A ayıracı 0.4 mol/L malat–Tris tamponu ile 1 : 2.5, 1 : 12 ve 1 : 20 oranlarında seyreltildi. Böylelikle üç ayrı derişimde antikor-substrat çözeltisi elde

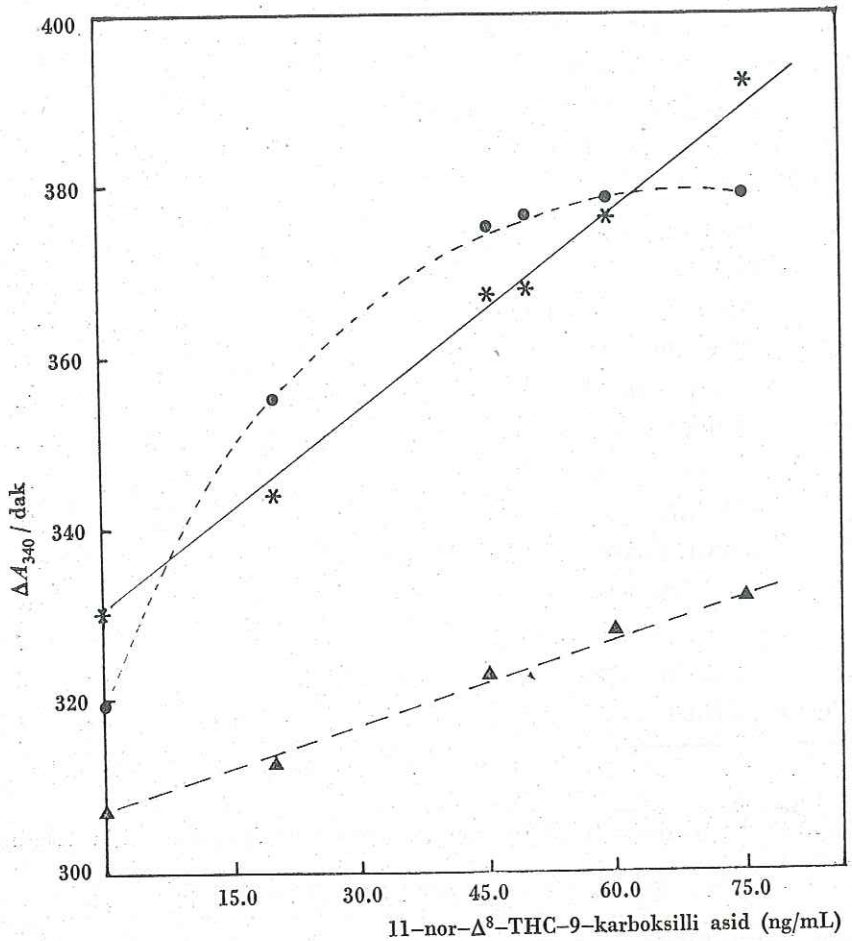

Şekil 2. Cobas-Bio® santrifügal analizleme gerecinde kullanılacak antikor-substrat derişiminin belirlenmesi.
Antikor çözeltisinin Tris-malat tamponu ile 1 : 2.5 (▲– –▲), 1 : 12 (∗ – ∗) ve 1 : 20 (● – – – ●) oranlarında seyreltilmesiyle çizilen standart eğriler. Deney koşulları Materyal ve Metod bölümünde belirtildiği gibidir.

edildi. Malat dehidrogenaz işaretli THC-türevi (B ayıracı) tampon ile seyreltilmeden kullanıldı. 0.0–75.0 ng/mL arasında standart çözeltilerden yararlanılarak deneyler yapıldı.

En uygun antikor-substrat derişiminin belirlenmesi amacıyla yapılan bu çalışmanın sonuçları Şekil 2'de sunulmuştur.

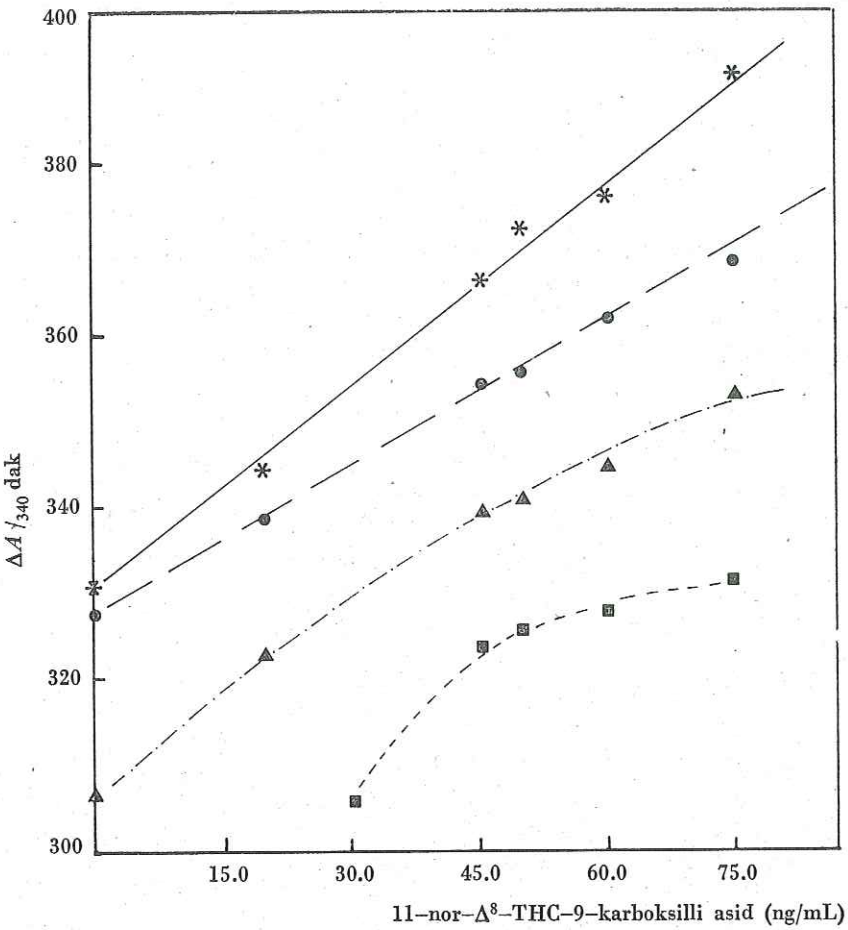

Şekil 3. Cobas-Bio® santrifügal analizleme gerecinde kullanılacak enzim işaretli THC-türevi derişiminin belirlenmesi.
Enzim işaretli THC-türevi (B ayıracı) seyreltilmeden (* – *), 1 : 2.5 (● – – ●), 1 : 12 (▲· – · –▲) ve 1 : 20 (■ – – ■) oranlarında Tris–malat tamponu ile seyreltilerek kullanıldı. Standart eğrilerin çiziminde uygulanan yöntemler Materyal ve Metod bölümünde bildirilmiştir.

Antikor-substrat oranı yükseltildiğinde (1 : 2.5 seyreltme), deney duyarlılığının azaldığı görüldü. Ortamdaki enzim işaretli THC-türevi düzeyinin yeterli olmayışı nedeniyle duyarlılığın azaldığı sonucuna varıldı.

Öte yandan 1 : 20 oranında seyreltme ile hazırlanan antikor-substrat çözeltisi kullanıldığında, standart eğrinin doğrusallığını kaybettiği görüldü. Bu sapmaya, substrat eksikliğinin veya antikor bağlanma bölgelerinin azlığının yol açtığı sonucuna varıldı.

Daha sonra aynı deneyler, 0.4 mol/L malat–Tris tamponu ile 1 : 12 oranında seyreltilen antikor-substrat çözeltisi ve üç ayrı oranda seyreltilen enzim işaretli THC-türevi çözeltisi ile tekrarlandı.

Hangi oranda olursa olsun, seyreltilerek kullanılan enzim işaretli THC - türevi çözeltileri deney duyarlılığında azalmaya neden oldu (Şekil 3). Daha sonra yapılan tüm deneylerde, antikor-substrat çözeltisi tamponla 1 : 12 oranında seyreltilerek, enzim işaretli THC-türevi çözeltisi ise tamponla seyreltilmeden kullanıldı.

Bildirilen koşullarda elde edilen standart eğri ile ilgili tüm parametreler santrifügal analizörün belleğine yazdırıldı. Bu çalışmalar sırasında elde edilen standart eğrilerden biri Şekil 4'te gösterilmiştir. Eğri ile ilgili katsayıları kullanarak iki idrar örneğinde cannabinoid aranmasına ilişkin bulgular Tablo 2'de sunulmuştur.

Standart Eğrinin Tekrarlanabilirliği

Antikor-substrat çözeltisi her çalışmanın başında tampon ile 1 : 12 oranında seyreltilerek 6 kez standart eğri hazırlandı. Daha sonra tamponla 1 : 12 oranında seyreltilen antikor-substrat çözeltisi oda sıcaklığında 10, 20 ve 30 dakika bekletildikten sonra aynı deneyler tekrarlandı.

Her bir THC-türevi derişimi için bekletilen ve bekletilmeden kullanılan antikor-substrat çözeltisi ile elde edilen değerlerin aritmetik ortalama, standart sapma (SD) ve varyasyon katsayıları (CV) Tablo 3'te birarada sunulmuştur. Bu bulgulara dayanarak, antikor-substrat çözeltisinin her çalışmadan hemen önce tamponla seyreltilmesi ve bekletilmeden çalışılması gerektiği sonucuna varıldı.

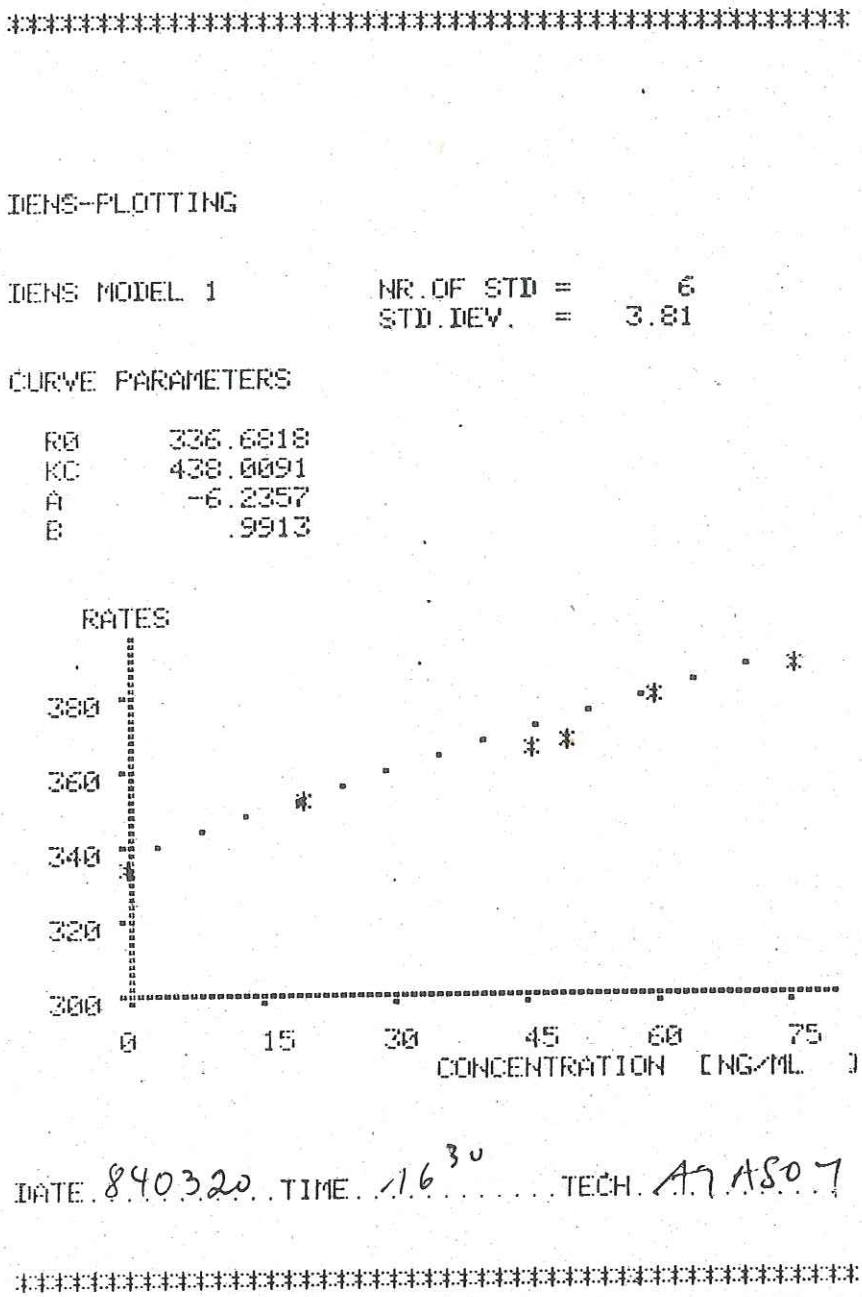

Şekil 4. Cobas-Bio® santrifügal analizleme gereci ile elde edilen bir standart eğri.

Tablo 2. Cobas - Bio® santrifügal analizleme gereci ile idrarda cannabinoid aranması.

```
TEST  NR  23   +CANNABIS #     COBAS BIO

  1 UNITS                                NG/ML
  2 CALCULATION FACTOR                   2667
  3 STANDARD 1 CONC                        0
  3 STANDARD 2 CONC                       20
  3 STANDARD 3 CONC                       45
  3 STANDARD 4 CONC                       50
  3 STANDARD 5 CONC                       60
  3 STANDARD 6 CONC                       75
  6 LIMIT                                  0
  7 TEMPERATURE [DEG.C]                 37.0
  8 TYPE OF ANALYSIS                     7.3
 19 PRINTOUT MODE                          1

DENS MODEL 1          NR.OF STD =        6
                      STD.DEV   =     3.81

CURVE PARAMETERS

  R0      336.6818
  KC      438.0091
  A        -6.2357
  B          .9913

MAX.NO.OF ITERATIONS

STD          RATES     DEVIATIONS

ST-1        336.03        -.65
ST-2        355.60        2.82
ST-3        368.89       -2.19
ST-4        371.43       -3.12
ST-5        383.54        2.26
ST-6        391.89         .93

SAMPLE      VALUES    REMARKS

03-06        37.02
03-07        51.00


DATE:.....TIME.....TECH.....
```

Tablo 3. EMIT® yönteminin Cobas-Bio® santrifügal analizleme gereci ile uygulanmasının tekrarlanabilirliği.

Antikor-substrat çözeltisi tampon ile seyreltildikten *hemen sonra* kullanıldı. Deney koşulları Materyal ve Metod bölümünde bildirildiği gibidir.

	11–nor–Δ^8–THC–9–karboksilli asid (ng/mL) (n = 6)				
	0.0	20.0	45.0	50.0	75.0
Ortalama, ng/mL	2.8	23.9	40.3	48.6	75.0
SD, ng/mL	1.5	4.3	3.9	4.3	4.4
CV, %	53.5	18.0	12.7	0.9	5.9

Antikor-substrat çözeltisi tampon ile seyreltildikten ve oda sıcaklığında *10 dakika bekletildikten sonra* sonra kullanıldı.

Ortalama, ng/mL	3.02	19.9	44.7	50.9	74.6
SD, ng/mL	2.03	1.09	2.2	1.5	3.3
CV, %	67.2	5.4	4.8	3.0	4.5

Antikor-substrat çözeltisi tampon ile seyreltildikten ve oda sıcaklığında *20 dakika bekletildikten sonra* kullanıldı.

Ortalama, ng/mL	4.47	18.9	47.0	52.5	75.1
SD, ng/mL	2.3	5.7	5.6	3.4	5.6
CV, %	51.45	29.8	22.8	6.1	7.4

Antikor-substrat çözeltisi tampon ile seyreltildikten ve oda sıcaklığında *30 dakika bekletildikten sonra* kullanıldı.

Ortalama, ng/mL	7.22	22.1	51.6	55.2	80.9
SD, ng/mL	2.57	4.2	6.7	2.0	3.3
CV, %	35.5	19.1	13.0	3.6	4.0

Doğrusallık

Deneyin doğrusallığını belirlemek amacıyla 50.0–300.0 ng/mL derişimleri arasında 11–nor–Δ^8–THC–9–karboksilli asid içeren idrar örnekleri hazırlandı. Bu amaçla cannabinoid kalibratörlerinden *medium* olarak pazarlanan örnek 1.0 mL destile suda çözüldü ve 300.0 ng/mL derişimli standart elde edildi. Bu stok çözeltinin uygun oranda seyreltilmesiyle diğer örnekler hazırlandı.

Şekil 5'te görüldüğü gibi, 100 ng/mL'den sonra doğrusallıktan sapma izlendi. Bu verilere dayanarak 75 ng/mL'den yüksek derişimlerde THC-türevi içerdiği belirlenen idrar örneklerinin, seyreltildikten sonra yeniden çalışılması gerektiği sonucuna varıldı.

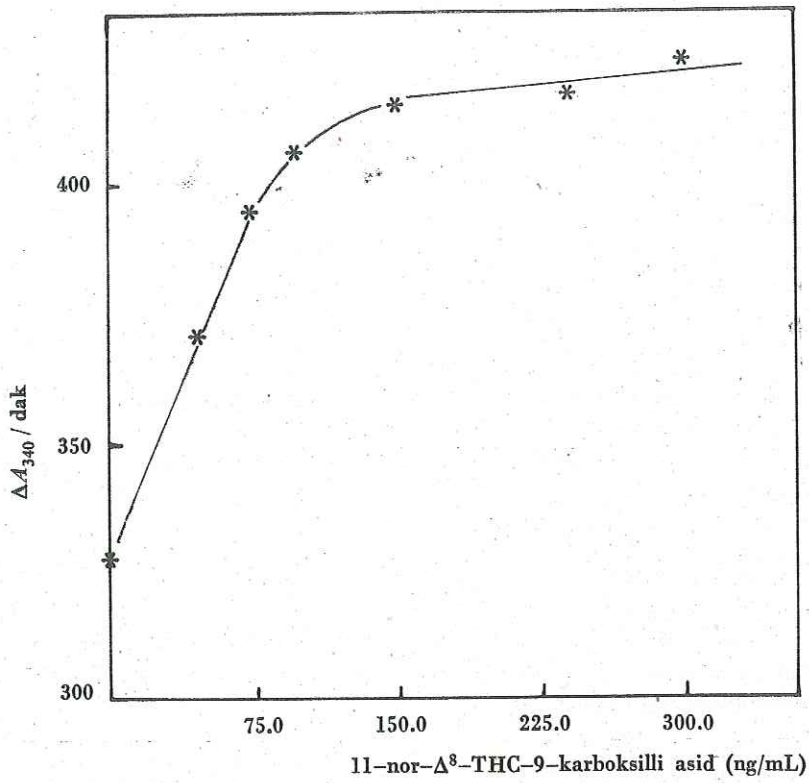

Şekil 5. 11–nor–Δ^8–THC–9–karboksilli asid standart eğrisinin doğrusallık analizi. Antikor-substrat çözeltisi tampon ile 1 : 12 oranında seyreltilerek, enzim işaretli THC-türevi çözeltisi seyreltilmeden kullanıldı. 340 nm dalga boyundaki ΔA/dak değerleri *Cook-Wellington* bağıntısına göre düzeltildi.

Geri-elde

20.0, 30.0 ve 50.0 ng/mL derişiminde THC-türevi içeren idrar örnekleri üzerine bilinen miktarlarda aynı türevden eklendi. Tablo 4'te gösterildiği gibi gerielde yüzdesi ortalama 79.9 olup, bu değer 62 ile 98 arasında değişmektedir.

Tablo 4. Cobas-Bio® santrifügal analizleme gereci ile uygulanan EMIT® yönteminin gerielde analizi.

11-nor-Δ^8-THC-9-karboksilli asid				
Ortamda bulunan	Ortama katılan	Gerielde edilen		Gerielde %
	ng/mL			
20.0	10.0	6.5		65
20.0	15.0	10.4		69
20.0	20.7	14.4		72
20.0	24.8	21.8		87
30.0	15.0	9.3		62
30.0	22.5	19.1		85
30.0	30.2	27.9		93
30.0	37.5	36.7		98
50.0	12.5	9.4		75
50.0	16.7	13.0		78
50.0	20.8	17.5		84
50.0	22.7	20.7		91
			Ortalama, %	79.9
			SD, %	11.5
			CV, %	14.3

Bu verilere göre, 20.0 ng/mL ile 30 ng/mL arasında THC-türevi içeren idrarların yanlış negatif olarak değerlendirilmesi mümkündür. Öte yandan yanlış pozitif değerlendirme söz konusu değildir.

Örneklerin Gün-içi ve Günler-arası Tekrarlanabilirliği

a) 20.0, 50.0 ve 75.0 ng/mL derişiminde 11-nor-Δ^8-THC-9-karboksilli asid içeren idrar örnekleri aynı gün ardarda 14 kez çalışıldı. Bu amaçla gerecin örnek tüplerinden ilk 14'üne aynı standart çözelti dağıtıldı ve daha önce belirtilen program uygulandı.

b) Aynı derişimdeki standart çözeltiler birer gün ara ile 5 kez çalışıldı. Bu amaçla her deney uygulanışında gerecin 1. tüpüne 20.0 ng/mL, 2. tüpüne 50.0 ng/ml ve 3. tüpüne 75.0 ng/mL madde içeren standart çözeltiler dağıtıldı.

20.0 ng/mL derişimindeki standartla gerek aynı gün, gerekse farklı günlerde elde edilen değerlerin standart sapması oldukça fazladır (Tablo 5).

Tablo 5. Cobas-Bio® santrifügal analizleme gereci ile uygulanan EMIT® yönteminin gün-içi (*within-run*) ve günler-arası (*between-run*) tekrarlanabilirlik analizi.

	Gün-içi tekrarlanabilirlik (n = 14)		
	11-nor-Δ^8-THC-9-karboksilli asid (ng/mL)		
	20.0	50.0	75.0
Ortalama, ng/mL	17.8	48.4	72.05
SD, ng/mL	6.5	4.1	3.5
CV, %	36.5	8.4	4.8
	Günler-arası tekrarlanabilirlik (n = 5)		
Ortalama, ng/mL	17.6	46.4	72.5
SD, ng/mL	3.3	5.7	4.2
CV, %	18.6	12.3	5.8

Bu nedenle 20.0–50.0 ng/mL arasındaki değerlerle karşılaşıldığında, aynı idrar örneğinin ardarda en az 3 kez çalışılması gerektiği sonucuna varıldı.

TEŞEKKÜR

Cobas-Bio® santrifügal analizleme gerecinin deneylerde kullanılmasını sağlayan Teka Teknik Cihazlar Sanayi ve Ticaret A.Ş.'ne teşekkür ederiz.

KAYNAKLAR

1 — Turner, C.E. (1980) Marihuana Research Findings: National Institute on Drug Abuse, Rockville, MD, pp. 81 - 97.

2 — Schoenfeld, R. (1980) *J. Chem. Inf. Comput. Sci.* **20**, 65 - 68.

3 — Lemberger, L., Rubin, A. (1976) *Life Sci.*, **17**, 1637 - 1642.

4 — Lemberger, L. (1978) *Adv. Pharmacol. Chemotherap.*, **10**, 221 - 225.

5 — Harvey, D.J., Martin, P.R., Paton, W.D.M. (1978) *J. Pharm. Pharmacol.*, **29**, 495-497.

6 — Harvey, D.J., Paton, W.D.M. (1978) *Res. Commun. Chem., Pathol. Pharmacol.*, **21**, 435 - 436.

7 — Yisak, W.S., Agurell, S., Lindgren, J.E., Widman, M. (1978) *J. Pharm. Pharmacol.*, **30**, 462 - 463.

8 — Lemberger, L., Crabtree, R.E., Rowe, H.M. (1972) *Science*, **177**, 62 - 64.

9 — Lemberger, L., Martz, R., Rodda, B., Forney, K., Rowe, H. (1973) *J. Clin. Invest.*, **52**, 2411 - 2417.

10 — Fenimore, D.C., Freeman, R.R., Loy, P.R. (1973) *Anal. Chem.*, **45**, 2331 - 2335.

11 — Garrett, E.R., Hunt, C.A. (1973) *J. Pharm. Sci.*, **62**, 1211 - 1214.

12 — Garrett, E.R., Hunt, C.A. (1977) *J. Pharm. Sci.*, **66**, 20.

13 — Backmann, E.W., Hofmann, A.A., Waser, P.G. (1979) *J. Chromatogr.* **178**, 30 - 32.

14 — Schou, J., Steentoft, A., Worm, K., Anderson, J.M., Nielsen, E. (1971) *Acta Pharmacol. Toxicol.*, **30**, 480 - 486.

15 — Whiting, J.D., Manders, W.M. (1982) *J. Anal. Toxicol.*, **6**, 49 - 52.

16 — McCallum, N.K., Cairns, E.R., Ferry, D.G., Wong, R.J. (1978) *J. Anal. Toxicol.*, **2**, 89 - 93.

17 — Harvey, D.J., Leuschner, J.T.A., Paton, W.D.M. (1980) *J. Chromatogr.* **202**, 83 - 92.

18 — Foltz, R.L., Clarke, P.A., Hidy, B.J., Lin, D.C.K., Graffeo, A.P., Petersen, B.A. (1979) Cannabinoid Analysis, *American Chemical Society Series*, **98**, 39 - 57.

19 — Bergman, R.A., Lukaszewski, T., Wang, S.Y.S. (1981) *J. Anal. Toxicol.* **5**, 85 - 89.

20 — Rosenthal, S., Harvey, T.M., Bussey, J.T., Brine, D.R., Wall, M.E. (1978) *Biomed. Mass Spectr.*, **5**, 312 - 317.

21 — Schermann, J.M., Hoellinger, H., Sonnier, M., Hoffelt, J., Nam, N.H. (1980) *J. Chromatogr.*, **196**, 324 - 346.

22 — Borys, H.K., Karler, R. (1981) *J. Chromatogr.*, **205**, 303 - 323.

23 — Elsohly, M.A. (1983) *J. Anal. Toxicol.*, 7, 262 - 264.

24 — Valentine, J.L., Bryant, P.J., Gutshall, P.L., Gan, O.H.M., Niu, H.C. (1979) *Anal. Letters*, **12(B8)**, 867 - 880.

25 — Williams, P.L., Moffat, A.C., King, L.J. (1978) *J. Chromatogr.*, **155**, 273 - 283.

26 — Gross, S.J., Soares, J.R. (1978) *J. Anal. Toxicol.*, 2, 98 - 100.

27 — Law, B. (1984) *J. Forensic Sci. Soc.* 24, 152.

28 — Rodgers, S., Crowl. C.P., Eimstad, W.H., Hu, M.W., Kam, J.K., Ronald, R.C., Rowley, G.L., Ullman, E.F. (1978) *Clin. Chem.*, 24, 95 - 100.

29 — Rowley, G.L., Armstrong, T.A., Crowl, C.P. (1976) *Cannabinoid Assays in Humans* (R.E. Willette ed.) NIDA Research Monograph 7, pp. 28 - 32.

30 — Bastiani, R.J. (1979) *Antibiot. Chemother.*, 26, 89 - 97.

31 — Just, W.W., Werner, G., Weichmann, M. (1972) *Arch. Pharmacol.*, 274, R60.

32 — Scherrman, J.M., Hoellinger, H., Nam, N.H., Bourdon, R., Fournier, E. (1977) *Clin. Chim. Acta*, 79, 401 - 409.

33 — Vivison, J.A., Patel, D.D., Patel, A.H. (1977) *Anal. Chem.*, 49, 163 - 165.

34 — Kanter, S.L., Holloster, L.E., Moore, F., Green, D.E. (1974) *Res. Comm. Chem. Path. Pharmacol.*, 7, 79 - 84.

35 — Machata, G. (1984) Kişisel görüşme.

36 — Cannabinoid Urine Assay, EMIT-d.a.u. (1983) Syva Co. Palo Alto. CA.

37 — Cook, R., Wellington, D. (1980) Data Handling for EMIT Assays, Syva Co. Palo Plato, CA.

Adlî Tıp Açısından Post-Travmatik Embolizm
I. Tromboembolizm

ŞEMSİ GÖK, ZEKİ SOYSAL, ÖZDEMİR KOLUSAYIN

İstanbul Üniversitesi, Cerrahpaşa Tıp Fakültesi,
Adlî Tıp Anabilim Dalı, Adlî Tıp Enstitüsü ve
Adlî Tıp Kurumu, İstanbul, Türkiye

TROMBOEMBOLISM IN FORENSIC MEDICINE

Summary

Embolus and trombus are well known in clinics. But formation of embolus and trombus after injury occupies an important place in both clinics and forensic medicine.

The following points are important and require exhaustive investigations :

a) Determination of formation of embolus and trombus before and after death at autopsy,

b) Determination of relationship of embolus and trombus to trauma.

For this reason, the authors have reviewed the causes and medicolegal aspects of tromboembolism.

Keywords : *Trombus-Embolus-Trauma-Tromboembolism.*

Özet

Travmadan sonra embolus ve trombus oluşması klinikte olduğu kadar adlî tıpta da önemli bir yer tutar. Özellikle otopsilerde tesbit edilen embolus veya trombusun antemortem ya da postmortem olarak meydana geldiğinin saptanması, embolus ve trombusun travma ile bağlantısının ortaya koyulması oldukça önemli ve zor olan bir araştırmadır.

Bu nedenle, bu yazıda araştırıcılar tromboembolizmin nedenlerini, otopsi bulgularını, otopside yapılması gereken işlemleri ve tromboembolizmin adlî tıbbî yönlerini ele almışlardır. Ayrıca, konuyla ilgili kaynaklar gözden geçirilmiştir.

İntravasküler koagülasyon

Travma bölgesinde meydana gelen intravasküler koagülasyon, koruyucu bir mekanizma vazifesini görerek kanamayı azaltır veya önler. Bu hemostatik tıkaç, travmatize dokuya giden kan akımını etkileyerek lokal iskemiye, CO_2

artışına, asidoza ve kanın normal koagülasyon mekanizmasını bozabilen elektriksel potansiyel değişikliklerine yol açar.

Tromboplastin bütün dokularda bulunur ve pıhtılaşma için gerekli bir madde olan trombinin sentezinde görevlidir. Lokal yaralanma alanında tromboplastin salgılanmasının, kanamayı durduracak olan trombusun oluşumunda ve akan kanın pıhtılaşmasını hızlandırmada faydası olmasına karşın, bu maddenin aşırı konsantrasyonda salgılanarak genel dolaşıma karışması koagülasyon mekanizmasını bozar ve yaygın trombus oluşmasına yol açabilir.

Travmanın *başlangıç* periyodunda, bölgedeki trombosit, fibrinojen, protrombin kompleksi ve Faktör V, Faktör VII, Faktör VIII ve Faktör X gibi pıhtılaşmada görevli maddelerin düzeyleri azalır. *Rebound* periyodunda ise, bu maddelerin miktarı normal konsantrasyonlarının üstüne çıkar. Bu dönemde trombositler daha yapışkan bir hâl alır. Antitrombin konsantrasyonunda artma, fibrini stabilize edici faktörde azalma, eritrositlerde kümelenme gözlenir.

Sistemik hipoksi, şok ve infeksiyon durumları sıklıkla travmaya eşlik eder. Bu faktörler intravasküler koagülasyon olayını ayrı ayrı veya birarada başlatabilirler. Şok ve buna eşlik eden kan basıncı düşmelerinin intravasküler koagülasyon olayı ile ilgisi vardır. Kan akımının yavaşlaması, bunun sonucunda meydana gelen hücre parçalanması ve tromboplastinin açığa çıkması durumları bu ilginin muhtemel sebeplerini oluşturur.

Bazı durumlarda hastada görülen kanama miktarı kişideki hasarın derecesi ile uygunluk göstermeyebilir. Hemostaz başlıca iki büyük olaya bağlı olarak meydana gelir; bunlardan birisi trombositlerin primer hemostatik tıkacı meydana getirmeleri, ikincisi ise dayanıklı olmayan primer trombosit tıkacını dayanıklı şekle dönüştüren trombinin teşekkülüdür. Bu olaylarda

---

Pıhtı parçası, hava kabarcığı, yağ damlası, bakteri kümesi, yabancı cisimler gibi elemanların kan akımı ile sürüklenerek damarları tıkaması olayına *embolizm* denir. Damar lumenini tıkayan bu cisimlere ise *embolus* adı verilir. Post-travmatik embolizm terimi, travma sonrası ortaya çıkan embolizmi belirtmek için kullanılır.

Canlı organizmada kan elemanlarının damar iç yüzüne kitle hâlinde yapışarak tıkaçlar oluşturmasına *tromboz*, bu tıkaçlara *trombus* denir. Herhangi bir damardaki trombustan kopan pıhtı parçasının başka bir bölge damarında tıkanmaya sebep olması durumuna da *tromboembolizm* adı verilir.

Travma hâllerinde dokulardaki travmatik değişikliklerin yanısıra kan damarlarının duvar yapısında da değişiklikler ve yırtılmalar meydana gelir. Travmatize damarlarda bazal membran veya endotel hasarları trombositlerin yapışmalarını ve fibrin oluşumunu (yani trombus meydana gelmesini) kolaylaştırır.

meydana gelen değişiklikler uzun süreli kanamalara yol açabilir; bu durum önceden mevcut olan hemostatik bir defekt ile açıklanabilir. Bu defekt, travma ile meydana çıkarılan koagülasyonda, sistemik bir hastalığa bağlı olmayabilir.

Travmatik yaralanmalarda infeksiyona sıklıkla rastlanır. Bakteri endotoksinleri trombositlerin kümelenmelerine ve fibrin liflerinin oluşumuna yol açabilir. Bu fenomen fibrinolitik enzim sisteminin aktivasyonuna bağlanmıştır.

İntravenöz adrenalin infüzyonları ile tavşanlarda yaygın intravasküler koagülasyon oluşturulması, pıhtılaşma mekanizmasının aktivasyonunda vazomotor maddelerin serbestleşmesinin rol oynadığına işaret eder. Vazoaktif polipeptidlerin de koagülasyon olayı ve fibrinolitik sistemle sıkı bağlantısı vardır.

Sürrenal medullası aktivitesinin kan koagülasyonunu çabuklaştırdığı ve stres hâllerindeki hiperkoagülabilite'nin bu salgı bezi ile ilgisi olduğu bildirilmiştir. Bu kavram, nörohormonal bir mekanizmanın varlığına işaret etmektedir. Ayrıca, kedilerde hipotalamusun elektrikle uyarılmasının muhtemelen antiheparin bir faktörün salgılanması yoluyla pıhtılaşma zamanında âniden bir kısalmaya yol açtığı gösterilmiştir. Pıhtılaşma zamanının kısalması inferior kollikulus seviyesinde orta beynin kesilmesi ile önlenebildiğinden, bu durum nörohormonal cevabın vagal akımla ortaya çıkarıldığını gösterir.

Son yıllarda ölü fetüs sendromu ve homogrefin vücut tarafından atılması gibi çeşitli olaylardan dissemine intravasküler koagülasyon (*DIC*, yaygın damar içi pıhtılaşması) sorumlu tutulmaktadır. Bu olayların etyolojilerinde ortak olan mekanizmaları bulmak için çaba sarfedilmiş ve birçok sistemin etkin olduğu belirlenmiştir. Bunlar plasminojen-plasmin sistemi, vazomotor sistem ve retiküloendoteliyal sistemdir. DIC oluşması için eklenecek bir yol da, önce protrombini dönüştürücü kompleksi aktive etme özelliği olan prokoagülan bazı maddelerin veya tromboplastinin yapımı, sonra trombinin oluşumu ve sonuçta da pıhtılaşmanın meydana gelmesi olayıdır.

Trombusların lokalizasyonu, kan damarı duvarının pıhtılaşma zamanındaki durumuna bağlıdır. Mikrosirkülasyondaki endotelyal örtünün yapısal bütünlüğü trombus oluşmasına bir engeldir. Mikrosirkülatuvar sistemde meydana gelen aynı olay, büyük kan damarlarında da oluşabilir. Trombozun artere oranla vende meydana gelmesi daha olasıdır. Staz durumu ve ven akım hızının düşük olması trombozu kolaylaştırır. Ekstremite venlerindeki staz, sıkı sargılar, sıkıştırıcı kanama, ödem, yatak istirahati ve kaslardaki inaktivasyon nedeniyle de meydana gelebilir. Staz hâli, özellikle uzuvlar

hareketsiz ise, kalb yetmezliği ve dekompanse kalb hastalığı durumlarında oluşabilir. Flebotromboz durumunun ortaya çıkmasını kolaylaştırıcı diğer faktörler arasında trombositlerde meydana gelen değişiklikler, damar lümeninin bükülmesiyle meydana gelen girdaplar ile damar endotel örtüsündeki değişiklikler sayılabilir. Ameliyatlardan (özellikle pelvis operasyonları), travmadan ve doğumdan hemen sonra veya şok esnasında kanın bileşiminde (plazma protrombininde) bozukluk ile trombositlerde değişiklikler (trombositlerin sayısında artma ve azalmalar ile yapışkanlıklarında değişiklikler) meydana gelir.

Tromboembolizmin nedenleri

Bir vende yerleşmiş bulunan trombus yerinden koparak embolus hâlinde kalbe ve daha sonra da akciğerlere taşınarak *pulmoner tromboembolizm*'e neden olur. Akciğer tromboembolizmi, nedeni ne olursa olsun, uzun süre yatan kişilerde de meydana gelebilir. Bir vende önceden varolan intima hastalığı trombus oluşması için gerekli bir koşul değildir.

Genellikle, femur boynu kırığı nedeniyle hareketsiz kalan olgularda iki taraflı derin ven flebotrombozu meydana gelir.

Çocuk düşürmek için uterusa yapılan müdahalelerden sonra, uterus çevresi damarlarında ve pelvis venlerinde teşekkül eden trombuslar yerlerinden ayrılarak kalb, akciğer ve beyin gibi önemli organlara giderek tıkanmalara yol açabilmektedirler. Abortus amacıyla kullanılan sıvıların, intervillöz sinüsler yoluyla parametrium venlerine girerek yaygın venöz tromboza yol açtığı ve bunun sonucu olarak da uterus ve adneksierde yaygın infarktuslarla karşılaşıldığı bildirilmiştir.

Travma ile ilgili olmayarak kendiliğinden gelişen flebotrombozlu veya tromboflebitli olgularda, trombotik vene bir süre sonra isabet eden travmalar mevcut trombusun yerinden ayrılarak tromboembolizme neden olmasına yol açarlar.

Akciğer embolizmi, gebeliğin ve gebeliği önlemede kullanılan hapların bir komplikasyonu olabilir. Gebelik esnasında birçok koagülasyon faktörünün kan düzeylerinde yükselme ile plazma fibrinolitik aktivitesinde azalma hâli mevcuttur. Bu değişiklikler gebelik ve puerperium esnasında meydana gelen yüksek insidensli trombo-embolik olaylar ve bunlarla ilgili komplikasyonlarda rol oynar. Kombine östrojen-progesteron preparatlarının, gebelikteki koagülasyon faktörleri değişikliklerine benzer değişiklikler meydana getirdiği

gösterilmiştir. Yanlızca progesteron preparatlarının pıhtılaşma faktörlerini etkilemediği ve bu nedenle daha emin oldukları bilinmektedir.

Travmaya maruz kalış ile tromboembolizmin ortaya çıkışı arasındaki zaman aralığı çok değişiktir. Travmatik nedenli en yüksek tromboembolizm insidensinin, travmadan sonraki 7-10. günler arasında bulunduğu bildirilmiştir. Taze bir pıhtının oluşumu ve yerinden ayrılması için gerekli olan minimal süre bir gün kadardır. Maksimum süre ise çok değişiktir. Örneğin, yaşlı bir kişi emboliye bağlı olarak ölmeden önce aylar hattâ yıllarca yatabilir. Maksimal süre bir ayı geçerse, travma ile embolizme bağlı ölüm arasındaki bağlantı da gittikçe zayıflar. Tromboembolizm nedeniyle ölüm genellikle hasta ya tuvalette ya da yatak lâzımlığı üzerinde iken meydana gelir. Kişide âniden kollaps, derin siyanoz ve nefes alamama hâli gelişir.

Akciğer embolizmi âni ve beklenmeyen bir ölüm nedenidir. İncelenen serilerde, akciğer embolizmi oranının % 5 civarında bulunduğu ve bu olguların 1/4 ünde yakın zamanlarda geçirilen bir ameliyat veya maruz kalınan bir travma hikâyesinin mevcut olduğu tesbit edilmiştir. Akciğer embolizminin, yaşları 65'in üzerinde bulunan hastalara ait serilerde yaklaşık olarak kadınların % 9 unda, erkeklerin ise % 3 ünde beklenmeyen âni ölüm nedeni olduğunu bildiren araştırmalar vardır. Bazı araştırıcılar ise, tamamen sağlıklı kişilerde akciğer embolizminin eskiden zannedilen kadar nâdir olmadığını ve son birkaç yılda olguların % 1 inde ölüm nedenini oluşturduğunu saptamışlardır. Âniden ortaya çıkan tabiî nedenlere bağlı ölümler sıklık sırasına göre 5 gruba ayrılmış, akciğer embolizmine bağlı ölümlerin üçüncü sırayı aldığı, hipertansif kalb hastalığı ve aortanın ateromatöz anevrizması ile aynı sırayı paylaştığı izlenmiştir.

Akciğer tromboembolizminde ölüm mekanizması akciğer dolaşımının mekanik olarak tıkanmasına bağlı sağ kalb yetmezliği olduğundan, fonksiyonel etkiler pulmoner arterlerde oluşan embolusların büyüklük ve sayısıyla doğru orantılıdır. Küçük emboluslar, çok fazla olmadıkça, ölüme yol açmazlar. Ancak, böyle emboluslar sonunda *cor pulmonale* ve sağ kalb yetmezliğine yol açan ilerleyici pulmoner *endarteritis* gelişimine neden olurlar. Bir akciğer embolisi iki ana pulmoner arterden bir tanesini tamamen tıkayacak kadar büyük olmadıkça, akut fatal dolaşım yetmezliği nâdiren görülür.

Bacak venlerindeki trombuslardan kaynaklanan emboluslar, ven lümeninin şekil ve büyüklüğüne uyum gösterip, pulmoner damar yatağında hareketsiz bir hâle geldiklerinde, genellikle kıvrılırlar. Eğer pulmoner tromboembolizm ölümle sonuçlanmazsa, emboluslar giderek solid veya kanaliküler yapıda

fibröz tıkaçlar hâline dönüşürler. Aradan yeterli bir süre geçerse, tıkayıcı kitlenin içindeki vasküler kanallarda büyüme ve birbirleriyle birleşme meydana gelir.

Bazan yerinden ayrılan bir trombus pulmoner arterin çatallanma kısmına yerleşerek her iki akciğerin dolaşımına engel olur. Yaşamı tehdit eden bu duruma *semer tarzında embolizm* denir. Bu durum, süratle ve genellikle ölümle sonuçlanan sağ kalb yetmezliğine yol açar. Daha önceden mevcut olan kalb hastalığı ise akciğer embolizmi sonucu ağırlaşabilir.

Tromboembolizme yol açabilen travmanın indirekt etkileri arasında yatağa bağımlı kalma ve kalb fonksiyonunun bozulması yer alır. Bir vende belirti ve semptomlara neden olmayan bir trombus gelişebilir. Adlî tıp açısından önemli olan bir özellik sessiz seyreden flebotrombozların akciğer embolizmine yol açabilmesidir. Bu durum daha ziyade pıhtının damara sıkıca yapışık olduğu hâllerde meydana gelir. Böyle bir trombusun damar duvarından ayrılması ve pulmoner tromboembolizme yol açması, yatak istirahatine ve hareketsiz kalmaya neden olan asıl travmadan günler veya haftalar sonra meydana gelebilir.

Bütün önemli tromboemboliler bacak ve pelvis venlerinden doğarlar. Çoğu araştırmacılara göre, venöz embolilerin yaklaşık % 95'i bacak venlerindeki trombozlardan gelişir.

Septik trombus terimi ile infekte bir trombus kasdedilir. Deri ve mukozaların yapısal bütünlükleri ile sağlanan koruyucu bariyerlerin kesintiye uğraması sonucu, travmatize dokuya giren bakteriler lokal bir infeksiyona yol açarlar. Travmatize dokularda ölü hücreler, ödem sıvısı ve kan akımının azalması bakterilerin gelişimi için ideal bir ortam yaratır. Ufak cam parçacıkları, kıymık, kumaş parçası, mermi çekirdekleri veya çekirdeklerin parçaları (mermi çekirdeklerinin gömlek veya nüve parçaları) gibi maddelerin, hattâ canlılığını kaybetmiş kemik parçalacıkları gibi ölü dokuların yara içinde kalması yara infeksiyonu tehlikesini arttırır. Geniş ezilme gösteren yaraların, basit delici yaralar veya laserasyonlara nazaran infekte olması ihtimâli daha büyüktür.

İnfeksiyon damar duvarına penetre olduktan sonra, damar lümenindeki kan pıhtısına ulaşır. Mikroorganizmalar trombus içerisinde çoğalırlar. Bu durum infeksiyonun yayılmasına ve trombusun büyümesine katkıda bulunur. İnfekte bir trombus, infekte olmayan bir trombusa nazaran daha kolayca parçalanma eğilimi gösterir. Ayrıca bakteriyemi için de bir odak vazifesini görür. İnfekte bir trombus damar duvarından ayrılarak ulaştığı her organ

veya dokuda abse oluşumuna yol açabilir. Bazan diş köklerindeki infeksiyona bağlı septik bir trombusun ilgili dişin çekilmesini müteakiben veya infekte bir abortustan sonra pelvis venlerinde meydana gelen septik trombusların yerinden kopmasıyla akciğer abseleri gelişebilir.

Primer yara infeksiyonu ile septik tromboz hâlinin aynı zamanda bulunuşunun diğer muhtemel bir nedeni de, direncin azaldığı yerler olan yaralarda (hattâ normal şartlar altında dahi) kanda dolaşan bakterilerin tutulabilmesidir. Normal kişilerin kanlarında patojenik mikroorganizmalar bulunabilir. Normal şartlar altında kanda bulunan bakteriler hızla dolaşımdan uzaklaştırılır, hastalığın belirtileri de ortaya çıkmaz. Ancak, vücut direncinin azalması ve yara reaksiyonunun bulunuşu hâlinde, bakteriler yarada seçici bir özellik göstererek yerleşir; damar lümenindeki kan pıhtısına varır, septik bir trombusa ve septik embolizme sebep olurlar.

Tireotoksikozlu hastaların embolik olaylara bağlı ölümlere eğilim gösterdikleri bildirilmiştir; ölümden sonra incelenen tireotoksikozlu 33 hastadan 6 sında (% 18) embolizm durumu (olguların 3 ünde akciğer embolizmi, 2 sinde femoral embolizm, birinde mezenterik embolizm, sonuncusunda ise multipl embolizm) bulunmuştur.

Embolus'un dağılma yolları

Embolus bulunduğu yerden üç yol ile vücudun diğer kısımlarına dağılabilir :

1 — *Direkt embolizm* :

a) *Venöz embolizm* :

Embolusun normal kan akımı istikametinde sürüklenmesidir. Aşağı ven sisteminde meydana gelen trombuslar yerinden ayrılarak sağ kalbe gelir ve oradan da *arteria pulmonalis* yolu ile akciğere geçerek emboluslar meydana getirir. Bazan emboluslar o kadar büyük olur ki *truncus arteria pulmonalis*'i tamamen tıkayarak her iki akciğer dolaşımını durdurmak suretiyle birden ölümler meydana getirir.

b) *Arteriyel embolizm* :

Büyük dolaşımdaki arterlerde meydana gelen trombusların yerinden koparak kan akımı ile sürüklenmesiyle olur. Bu tip emboluslar birçok organa yayıldıklarından buna *sistemik embolizm* de derler.

Bu emboluslar koroner arterlerde, beyin, mezenterik arterlerde, böbrekler, dalak ve periferik arterlerde tıkanmalar yaparak gittikleri organlarda infarktüslere sebep olurlar. En çok beyin, dalak ve ayak parmaklarında görülürler.

Arteriyel embolizm özellikle mitral stenozlu ve atrial fibrilasyonu bulunan hastalarda sol atriumdaki mural trombuslardan, sol ventrikülden, aorttan veya anevrizmalardan kopan trombuslardan (bazan bu kopma travmatik de olabilir), subakut bakteriyel veya ülseratif endokardite bağlı olarak kalb kapaklarındaki vejetasyonlardan kaynaklanabilirler.

Bilhassa boyun ameliyatları sırasında, kafanın ekseni etrafında fazlaca çevrilmesinde *arteria vertebralis*'lerde trombuslar oluşmakta ve kişiler, ameliyatlardan sonra, bu bölgeden kalkan emboliler neticesinde beyin erimelerinden ölmektedirler.

Boyun ameliyatından 24 saat sonra ölen bir olgunun otopsisinde, ameliyat yerinden uzak, atlas kemiğinin *foramen transversalis*'inden geçen *a. vertebralis*'te trombus saptanmış ve beynin oldukça geniş bir bölgesinde soluk erimeler ve yumuşamalar görülmüştür. O hâlde, boynun ileri derecede çevrilmesinde *a. vertebralis* fazlaca sıkışmakta ve kopabilmektedir.

Arteriyel embolizm, sepsisin travmayı izleyerek embolik lezyonlara neden olan bakteriyel endokardite yol açtığı ve koroner damarlardaki bir trombusun travma nedeniyle yerinden ayrılarak miyokard infarktüsüne neden olduğu zaman adlî-tıbbî önem arzeder.

2 — *Paradoksal - Çapraz embolizm*:

Venöz sistemde oluşan bir tıkaç yerinden ayrılarak akciğere kadar geleceğine, kalbdeki oluşum hatâlarından (*foramen ovale* veya *ductus Botalli*'nin açıklığı ya da ventriküller arası septumun olmayışı) dolayı embolus arter sistemine geçerek büyük dolaşıma girer. Bunun tersi de olabilir. Arteriyel embolizm, venöz embolizm şeklini alabilir.

3 — *Retrograd embolizm*:

Derin ve zorlu soluk alma sırasında, ven sistemindeki basınç farkı nedeniyle, *v. cava superior* sisteminden gelen embolusların *v. cava inferior* sistemine geçmesi hâlidir.

Sağ kalb yetersizlikleri, valvula defektleri nedeniyle üst *vena cava*'dan gelen bir embolus alt *vena cava*'ya düşer, karın venaları ve bacaklara kadar inebilir. Kimi kez kurşun, saçma taneleri gibi şekilli cisimler üst *vena cava* dolaşımına ve sağ atriuma girer, kendi ağırlığı ile alt *vena cava* ve hattâ *vena femoralis*'e kadar inebilir.

Ayrıca öksürük ve ıkınma gibi eforlarda göğüs ve karın venlerindeki embolusların, bu venlerle spinal kanal venleri arasında bağlantı yapan pleksiform venlere geçmesi ile de retrograd emboliler meydana gelir.

Baldır venlerindeki trombusların ortaya çıkarılması

Öldürücü akciğer embolizmine yol açan trombuslar genellikle uzun süreli yatak istirahatinin, bazan da bacaklara isabet eden direkt travmaların bir komplikasyonudur. Baldır venlerindeki yerlerinden ayrılarak öldürücü akciğer embolizmine yol açan bu trombusların ortaya çıkarılması için; baldırlarda, diz arka çukurlarından topuklara kadar uzanan insizyon şakları yapılır. Deri iki yana devrilerek baldır kasları ortaya çıkarılır. *Achille* tendonu kesilir. Uzun bir bıçak yardımıyla baldır kasları kemiklerden, topuktan yukarı doğru olmak üzere ayrılır. Kasları şiddetlice çekmemelidir. Kemikten ayrılan baldır kasları uyluk üzerine devrilir. Baldır kaslarına 2.5 cm lik parçalar hâlinde transvers kesitler yapılır. Bu teknik ile baldır venlerindeki trombusları ortaya çıkarabilmenin yanısıra, taze bir trombusu postmortem bir pıhtıdan ayırdedebilmek de mümkündür.

a) Sert, solid bir yapıda ve sucuk şeklinde olan trombuslar, yapılan düz transvers kesitler esnasında damardan birden dışarı çıkıverir. Hâlbuki postmortem bir pıhtı yumuşak ve sarkık olup, damarın kesilmesini izleyerek birden dışarı fırlamaz (Şekil 1).

b) Pıhtı yoğun formalin veya süblime solüsyonuna konulur. Pıhtı solüsyon içinde sertleşir ve kırılır bir hâl alırsa trombus, sertleşmez ve elâstik bir kıvam gösterirse postmortem pıhtıdır.

Baldırın büyük arterleri tibia ve fibula arasından geçer. Eğer yukarıda tarif edilen diseksiyon tekniği uygun bir şekilde yapılırsa, daha sonraki tahnitleme işlemleri için baldır arterlerinin sağlam kalması sağlanmış olur.

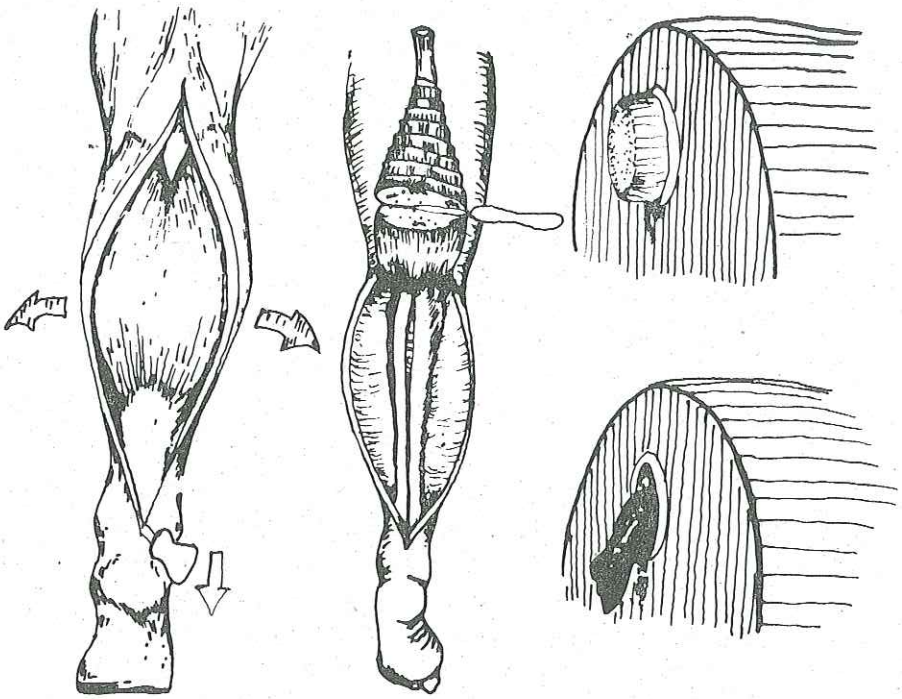

Şekil 1. Baldır venlerindeki trombusların ortaya çıkarılması için uygulanan insizyon tekniği ve trombus (sağ üst), postmortem pıhtı (sağ alt) ayırımı.

Tromboembolizm olgularında adlî-tıbbî sorunlar

Travmatik olay ile meydana gelen embolizm arasında bağlantı kurulurken aşağıdaki noktalar göz önünde tutulmalıdır :

1 — Akciğer embolizmi tanısının doğru olarak konulmuş olması gerekir. Özellikle otopsi yapılmamış olan olgularda, ölümden önceki klinik semptom ve bulgular göz önünde bulundurulmalıdır.

2 — Embolizm hâlinin ortaya çıkışında önce post-travmatik tromboz durumunun mevcut olması gereklidir. Belirgin tromboz hâli akciğer embolizmi ihtimalini arttırır. Fakat, trombozlar genellikle sessizdir. Hipogastrik ven veya dallarında bulunan küçük bir pıhtı belirgin klinik semptomlar vermeksizin embolus kaynağı olabilir.

3 — Travmanın tatbik edildiği an ile embolizmin ortaya çıkışı arasında geçen süre kabul edilen sınırlar içinde olmalıdır. Tromboz ve akciğer embolizmi genellikle travmadan sonraki 7-10 gün arasında meydana gelir. Travmanın tatbiki ile embolizmin ortaya çıkışı arasında geçen süre ne kadar uzarsa, travmatik olay ile embolizm arasında bağlantı kurmak da o kadar zor olur. Bu süre bir ayı geçerse travma ile embolizme bağlı ölüm arasındaki bağlantı da gittikçe zayıflar. Ancak, özellikle yaşlılarda, maruz kalınan travma ile embolizme bağlı ölüm arasındaki süre aylar, hattâ yıllar olabilir.

4 — Embolizme eğilimi arttırıcı faktörler arasında, alt ekstremitelerdeki veya pelvisteki asıl trombusun lokalizasyonu, travmanın tatbik edildiği bölgeler, hastanın yaşı ve beslenme durumu, evvelki veya birlikte bulunan infeksiyonlar, kardiyovasküler sistem lezyonları yer alır. Post-travmatik embolizme, şişmanlarda ve yaşları 40-60 arasında bulunan kişilerde daha sık olarak rastlanır.

5 — Venöz tomboz ve akciğer embolizmi, travma dışı tabiî nedenlere bağlı olarak kendiliğinden de meydana gelebilir; bazı olgularda daha önce geçirilmiş travma ile embolizm arasında kesin bir bağlantı kurulmasında güçlük çekilir.

6 — Koroner damarların intimasında aterom plâkları bulunan bir kişinin göğsüne bir travma isabet etmesi hâlinde, aterom plâğında bir çatlama ve kırılma olabilir. Kırılan aterom plâğı travmadan hemen sonra ya da birkaç gün içinde koroner damarın içine doğru kopması, düşmesi sonucu damar kanalının tıkanması ile miyokard infarktüsü olur.

Kalbde bir trombotik-endokardit varken göğüs üzerine isabet eden bir travma sonucu kopan bir trombus, infarktüse yol açabilir veya kan dolaşımına karışıp bir damarı tıkayabilir.

Bu olgularda TCK'nun 452/2 maddesini* tatbik etmek uygun olur.

Başlıbaşına öldürücü nitelikte olmayan bir travmaya diğer bazı sebeplerin de eklenmesi ile ölüm meydana gelebilir. Ölümde başka faktörlerin de rolü bulunursa *ortak sebepler*'den bahsedilir. Ölüme yol açan ortak sebeplerin bir

* TCK 452/2: «Eğer telefi nefis failin fiilinden evvel mevcut olup da failce bilinmeyen ahvalin birleşmesi veyahut failin iradesinden hariç ve gayrı melhuz esbabın inzimamı ile vukua gelirse, 448 inci maddede beyan olunan ahvalde 5 seneden, 449 uncu maddede muharrer ahvalde 7 seneden ve 450 nci maddede yazılı ahvalde fail 10 seneden aşağı olmamak üzere ağır hapis cezası ile cezalandırılır.»

tanesi *travmadan önce mevcut olan sebepler*'dir; *failin fiilinden evvel mevcut olup ta failde bilinmeyen ahvalin birleşmesi ile* ölüm meydana gelmesi anlamındadır; travmaya uğrayan bir kimsenin vücudunda bulunan bir hastalık veya bir ârızanın birleşmesi ile ölümün meydana gelmesidir. Fail (suçlu), karşısındaki kimsenin hasta olduğunu bile bile hareket etmiş ise ceza indirilmez, adam öldürme sayılır. Bu olgularda, travmadan önce koroner damarlarda mevcut olan aterom plâkları bizzat kendisi öldürücü olmayan bir travma etkisiyle yerinden kopmak ve koroner damarları tıkamak suretiyle miyokard infarktüsüne yol açarak ölüme neden olmuştur.

KAYNAKLAR

— Baker, D.R. (1967) *Postmortem Examination : Specific Methods and Procedures*, pp 28 - 29, WB Saunders Co., Philadelphia and London.

— Camps, E.F., Cameron, M.J., Lanham, D. (1971) *Practical Forensic Medicine*, Hutchinson Medical Publications, London.

— Camps, E.F., Robinson, E.A., Lucas, B.G.B. (1976) *Gradwohl's Legal Medicine*, 3rd edn, John Wright and Sons Ltd., Bristol.

— Edland, F.J. (1971) in *Legal Medicine Annual* (Wecht H.C., ed) pp. 15 - 28, Appleton Century - Crofts, Educational Division, Meredith Corp., New York.

— Erben, J., Nadvornik, F. (1963) *J. Forensic Med.* **10**, 45 - 50.

— Fatteh, A. (1973) *Handbook of Forensic Pathology*, JB Lippincott Co., Philadelphia, Toronto.

— Gordon, L., Turner, R., Price, W.T. (1953) *Medical Jurisprudence*, 3rd edn, pp. 689, ES Livingstone Ltd., Edinburgh, London.

— Gök, Ş. (1980) *Adlî Tıp*, 4. baskı, Filiz Kitabevi, İstanbul.

— Gök, Ş., Özkartal, E., Soysal, Z. (1980) *Adalet Derg. (Ankara)*, **71**, 296 - 303.

— Jurgen, L. (1979) *Current Methods of Autopsy Practice*, WB Saunders, Philadelphia, London, Toronto.

— Mason, K.J. (1978) *Forensic Medicine for Lawyers*, pp. 118 - 233, John Wright and Sons Ltd., Bristol.

— Mason, K.J. (1978) *The Pathology of Violent Injury*, pp. 348 - 359, Edward Arnold Publ. Ltd., London.

— Özen, H.C., Sözen, H. (1971) *Adlî Tıp ve Toksikoloji*, İ.Ü. Tıp Fakültesi Yayınları No: 1708, Sermet Matbaası, İstanbul.

— Özen, H.C. (1980) *Kısa Adlî Tıp Ders Kitabı*, 2. baskı, pp 72 - 73, İ.Ü. Tıp Fakültesi Yayınları No: 2227, İstanbul.

— Öztürel, A. (1971) *Adlî Tıp*, Güzel İstanbul Matbaası, Ankara.

— Petty, C.S. (1980) in *Modern Legal Medicine, Psychiatry and Forensic Science* (Curran, W.J., McGarry, A.L., Petty, C.S., eds) pp. 385 - 389, FA Davis Co., Philadelphia.

— Polson, J.C., Gee, J.D. (1973) *The Essentials of Forensic Medicine*, 3rd edn, Pergamon Press, Oxford, New York, Toronto, Sydney, Braunschweig.

— Sevitt, S. (1962) *Fat Embolism*, pp. 218 - 224, Butterworths, London.

— Simpson, K. (1967) *A Doctor's Guide to Court*, 2nd edn, pp. 105 - 106, Butterworths, London.

— Simpson, K. (1972) *Forensic Medicine*, 6th edn, Edward Arnold Publ. Ltd., London.

— Spitz, U., Fisher, S.R. (1973) *Medicolegal Investigation of Death*, Charles C. Thomas Publ., Springfield, Illinois.

— Tedeschi, G.L., Hechtman, B.H. (1977) in *Forensic Medicine* (Tedeschi, C.G., Eckert, W.G., Tedeschi, G.L., eds) Vol. I, pp. 406 - 418, WB Saunders Co., Philadelphia, London, Toronto.

Ayrı baskı için :

Prof. Dr. Şemsi Gök
İstanbul Üniversitesi
Cerrahpaşa Tıp Fakültesi
Adlî Tıp Anabilim Dalı
Cerrahpaşa, İstanbul

Kafa Travmaları
I. Travmanın genel prensipleri ve kafatası ile beynin bazı anatomik özellikleri

ÖZDEMİR KOLUSAYIN, ŞEMSİ GÖK, ZEKİ SOYSAL

İstanbul Üniversitesi, Cerrahpaşa Tıp Fakültesi,
Adlî Tıp Anabilim Dalı, Adlî Tıp Enstitüsü ve
Adlî Tıp Kurumu, İstanbul, Türkiye

CRANIOCEREBRAL TRAUMA
I. GENERAL PRINCIPLES OF TRAUMA AND ANATOMICAL STRUCTURE OF THE SKULL AND BRAIN

Summary

The first event in an injury, whatever may happen later, is that physical forces act on the skull and its contents and may damage either in various ways. There are many patterns of head injuries associated with coverings of the brain that can be recognized, leading to the solution of questions of medicolegal importance. Another important consideration is the location of the lesion in relation to the direction of application of the force that caused it. The difficulty is encountered in determining whether head trauma was due to crime, suicide or accident.

An extensive review of the mechanism and a summary of the theories concerning results of the trauma will be found in this paper.

Key words : *General principles of trauma - Anatomical structure of the skull - Anatomical structure of the brain.*

Özet

Bu yazıda künt kafa travmalarının kafatası ve beyinde meydana getirdiği lezyonların şekli, lokalizasyonu ve oluşma mekanizmaları gözden geçirilmiştir. Çalışmanın amacı, künt kafa travmalarının neden olduğu ölümlerde orijinin (kaza, cinayet, intihar) belirlenmesine çalışırken dikkat edilmesi gereken hususları tartışmaktır.

Önce; travmanın genel prensipleri, daha sonra kafatasının anatomik özellikleri ve künt kafa travmalarının yol açtığı lezyonların şekil ve mekanizmaları gözden geçirilmiştir. Ayrıca, adlî tıpda künt kafa travmalarının cinaî, kazaî veya intihar orijininden hangisi olduğuna karar verirken, lezyonun şekli ve mekanizmaları üzerinde de durulmuştur.

Kafa travmalarının, doğurduğu sonuçlar açısından kliniklerde ve adlî tıpda önemli bir yeri vardır. Kafa travmasına uğrayan kişide hafif bir beyin sarsıntısından (*commotio cerebri*) ölüme varan ağırlıkta lezyonlar görülebilir. Klinik dönemde önemli olan, lezyona doğru tanı koyup, doğru tedâvi yöntemini seçmektir. Uygulanan tedâvinin sonucu, adlî tahkikat ve adlî tıbbın devreye girmesini etkilemeyebilir.

Bu vak'aların adlî tıp açısından değerlendirilmesinde başlıca amaç, kafa travmasına yol açan olayı belirlemektir. Yaşayan kişilerin muayenesi, ayrıca klinik bulguların ve evrakın incelenmesi; ölenlerde ise otopsi uygulaması bu amaç için kullanılır.

Yapılacak değerlendirmenin doğruluğu, kafa travmasının, kafada meydana getirdiği lezyonun mekanizmasının bilinmesine bağlıdır. Bu yazının amacı, kafatası gibi yuvarlak bir yapı içinde bulunan, sıvı bir yastıkla korunan, travmaya duyarlı, tamir ve yenileme yeteneği çok az olan beynin, travmaya uğradığında gösterdiği lezyonları gözden geçirmektir. Travmanın genel prensipleri ve kafataslarının travma ile ilgili olan anatomik özelliklerine değinildikten sonra, künt kafa travmalarının meydana getirdiği lezyonların niteliği ile birlikte bu lezyonların oluşum mekanizmaları incelenecektir.

Travmanın genel prensipleri

Mekanik olarak meydana gelen harabiyet bir kuvvetin etkisiyle oluşur. *Galileo Galilei*'ye göre *bir cismin düzenli hareketini veya hareketsizliğini değiştiren* veya *değiştirmeye yönelik olan enerji* kuvvet olarak tanımlanır. Değişik tip ve derecelerdeki mekanik kuvvetler, farklı tip ve ağırlıkta travmalar oluşturur. Doku bütünlüğünü bozan travmada, hareket hâlindeki bir cismin yara meydana getiren kuvveti, $Mv^2/2g$ (M = kütle, v = hız, g = yer çekimi ivmesi) ile hesaplanan kinetik enerjisine bağlıdır. Buna göre hareket eden cismin yara meydana getirme yeteneği kütle ile aritmetik, hız ile geometrik şekilde artar.

Hareket eden bir cisim vücuda çarptığında, çarpmanın yaralayıcı etkisi, dokuların cismin hareket yönünde yer değiştirmesi sonucu ortaya çıkar. Vücudun hareket eden bir bölümü, duran bir cisme çarptığında, çarpmanın yaralayıcı etkisi, dokuların ileriye olan hareketini durdurma şeklindedir.

Her iki durumda, dokuların hızlanma veya durma derecesi yara oluşumunu büyük ölçüde etkiler. Kinetik enerji, doku kitlesinin ataletini bir bütün olarak yenmek ve ona ileri doğru izafi bir hareket vermek için yavaş yavaş

boşalırsa, yara meydana gelmez. Bu nedenle tecrübeli bir beyzbolcü elini topun gidiş istikâmetine doğru çekerek topun hızını kesmek suretiyle yakalar. Aynı ağırlıkta ve aynı hızda gelen bir topun hız düşürme zamanını elini çekerek uzatmayan tecrübesiz bir oyuncunun el kemikleri kırılabilir. Her iki durumda serbest bırakılan toplam enerji miktarı aynı ise de, ilk örnekte serbest bırakılma oranı dokulara düzgün bir hareket vermek için yeterli yavaşlıktadır. Buna karşılık ikinci örnekte enerji, dokuların ataletini yenmek için çok süratle bırakıldığından bir harabiyet meydana gelir. Darbenin hasarına karşı en büyük koruyucu tesir iyi koordine edilmiş adelî mukavemettir. Fakat adele koordinasyonu iyi olmadığı taktirde en iyi korunma durumu, adelelerin tam gevşemesidir. Örneğin, bir bebek veya ileri derecede sarhoş bir kimse şiddetli bir darbeye (kaslarının gevşek olması nedeniyle) iskelet sisteminde bir kırık, çıkık meydana gelmeden dayanabilir.

Eğer vücuda çarpan veya vücudun çarptığı cisim şekil değiştirme özelliği gösteren bir madde ise (plâstik gibi), çarpışan cisimlerin şekil değiştirmesi sırasında geçen süre nedeniyle vuruş zamanı uzadığında harabiyet azalır.

Travma sonucu oluşan yaranın niteliği, mekanik etkenin kinetik enerjisinin yanı sıra, darbenin etkilediği alanın genişliğine de bağlıdır. Tahrib edici güç, darbenin uygulandığı alanın küçüklüğüne bağlı olarak artar. Buna karşılık, darbe sırasında hareketin enerjisi yavaşça veya geniş bir alana etki ederse dışta bir yara görülmeyebilir. Hareketin değişikliğe uğraması (durma veya hızlanma) içteki yapılarda geniş harabiyete neden olabilir. Bu gibi hasarların lokalizasyonu başlıca iki faktöre bağlıdır; a) harabiyeti yapan enerji dalgalarının vücuttaki dağılma durumu, b) enerjinin yayılma yolunda bulunan dokuların esnekliği. Bir darbenin enerjisi, harabiyet yapan güçlerin bir noktada toplanmasına sebep olursa, nazik dokularda bir zarar görülmediği hâlde, nisbeten daha yüksek dirençli dokularda harabiyet meydana getirebilir. Örneğin, başın oksipital bölümünün yere çarptığı bazı düşme olaylarında kuvvet, çarpma yerinde kafa derisine bir zarar vermeden iletilerek kafa kaidesinde *foramen magnum* etrafında bir kırık meydana getirebilir.

Bir darbe enerjisinin dağılması sırasında vücut içindeki gaz ve sıvıların yer değiştirmesiyle, patlayıcı pnömohidrostatik güçler ortaya çıkabilir.

Hasarın oluş yerini, darbenin enerjisinin geçtiği dokulardaki plâstisite değişiklikleri etkiler. Derialtı yağ dokusundaki damarlar, epidermisteki damarlardan daha az elâstik olduklarından âni ve zorlu bir yer değiştirme sonucu yırtılabilirler; sonuç olarak deride hasar olmadan derialtı yağ doku-

sunda ekimoz meydana gelir. Kemiklerin yumuşak dokulardan daha az şekil değiştirme özelliği olduğundan deri veya derialtı dokularında yüzeysel bir hasar olmadan kırıklar meydana gelebilir.

Mekanik bir kuvvetin etki etmesiyle ortaya çıkan yara, yapısal ve fonksiyonel harabiyete yol açar. Bu harabiyetin derecesi yaranın önemini belirler. Mekanik güç en ufak bir dış belirti vermeden oldukça ağır harabiyete, hattâ ölüme neden olabilir.

Kafatası ve beynin travma ile ilgili bazı anatomik özellikleri

Yetişkin kafatasının özellikleri

Kafatası *columna vertebralis* tarafından desteklenen ve sıvı bir muhafaza içinde beyni taşıyan elastikî, kapalı bir küre şeklindedir. 22 adet sıkıca kaynaşmış, bir kısmı düz, bir kısmı gayrı muntazam kemiklerin birleşmesinden oluşur ve kranium (kafa) ile yüz olarak iki kısma ayrılır. Kranial kısım 8 kemikten (2 parietal, 2 temporal, 1 frontal, 1 sfenoid, 1 etmoid, 1 oksipital), yüz kısmı ise 14 kemikten (2 nazal, 2 maksilla, 2 lakrimal, 2 zigomatik, 2 palatin, 2 *concha nasalis inferior*, 1 *vomer*, 1 *mandibula*) teşekkül eder.

Kranial bölüm kubbe ve kaide olarak iki kısma ayrılır. Topografik olarak kaş kavsinden *protuberantia occipitalis externa*'ya çekilen hattın üstünde kalan bölüm kafatası kubbesi, altında kalan bölüm kafa kaidesi diye ayrılır.

Kafatası kemikleri bir dereceye kadar elastikîdir ve iç lamina ile dış lamina, *delici iplikler* olarak tanımlanan oblik seyirli ince liflerle birbirine bağlanır. Bu lifler kemiğe bir sağlamlık verirler. Düz kafatası kemiklerinde geniş venler *diploe*'nin eğri büğrü kanallarında seyreder, bu kemik kanallar ezildiği zaman damarlar zedelenip ciddî kanamalara sebep olurlar.

Kafatasının kalınlığı oldukça önemlidir. Şahısların kafatası kemiklerinin kalınlıkları hem sıhhatli iken, hem de hasta iken önemli derecede değişir. Ayrıca, kafatası kemiklerinin kalınlığı ve sağlamlığı birbirinden farklıdır. Kafatasındaki kalınlık ırklarda da değişiklik göstermektedir (renkli ırklarda beyaz ırka göre daha kalındır). Bu nedenle kafa travmaları, renkli ırklarda daha düşük mortaliteye yol açar.

Yetişkin bir kimsede kafada kırık meydana getirmek için ağır bir darbe gereklidir, çünkü kemikler birbirine sıkıca bağlanmıştır ve kuvveti tek bir kemik gibi iletirler. Harabiyet meydana getirici kuvvetlerin şiddeti, yönü,

tatbik sahası gibi değişebilen faktörlerden ayrı olarak; kişinin kafatasının şekli, büyüklüğü, kalınlığı, dayanıklılığı, kemiklerin elastisitesi gibi faktörleri de değerlendirmelidir.

Kafatasında darbelere en çok maruz kalan kısımlar, adele katları ile hasardan korunan kısımlardan daha kalın ve ağırdırlar. Buna göre, temporal adele ile korunan temporal kemik skuaması ve ense adeleleri ile korunan oksipital kemiğin alt kısmı ince, kafatası kubbesi, mastoid çıkıntı, glabella kalındır.

Damarların bir çoğu kafa boşluğuna girip çıkarken seyirlerinin bir bölümünde kemikle sarılırlar, venöz sinüsler ise *dura mater* ile tamamen örtülür. Bu sahalarda çok görülen kemik kırılması veya *dura mater* yırtılması ciddi beyin kanamalarına yol açabilir. *Dura mater*'in kemikle ilgisi de önemlidir. *Dura mater* kaideye kubbeden daha sıkı yapıştığı için kaide kırıklarında daha sık yırtılır. Kubbenin şekli ve yapısı travmalara direnmesini kolaylaştırır. Kubbenin küresel şekli, duvarlarının lameller yapısı, laminalarının koruyucu *diploe* ile ayrılması önemli mekanik üstünlüklerdir. Ayrıca kubbe, kaideden daha kalındır. Bundan başka kafa kubbesi, kafanın tesbit noktası olan omurgadan en uzak kısım olduğundan kafayı omurgaya iten veya ondan uzaklaştıran şiddetten etkilenmez.

Kafa kaidesi, kubbeden daha incedir ve ön, orta ve arka çukurluk adını alan üç çukurluk gösterir. Bu çukurlar beyine destek olmak ve kafatasına şekil vermek görevini yüklenmiş olup, değişik büyüklükte delikleri bulunur. Bu delikler, içlerinden geçen kafa çiftleri ve damarları korumak için çevrelerindeki kemiğin kalınlaşması ile kendilerini sağlamlaştırmalarına rağmen, kafa kaidesini zayıflatırlar.

Orta çukurluk oldukça ince olduğundan kafa kaidesi kırıkları en fazla burada görülür. Ön çukurluktaki etmoid kemiğin *lamina cribrosa*'sı ve orbita tavanı da travmaya karşı oldukça hassastır. Kafa kaidesindeki harabiyetlerde serebrospinal sıvı ve beyin dokusunun infeksiyon olasılığı, kubbe harabiyetlerinden daha fazladır. Ön çukurluk ve kaidenin nazal sinüsler ile burun boşluğuna olan yakınlığı, orta çukurluğun orta kulak, *Eustachi* tüpü, mastoid sellülleri aracılığıyla dış kulak yoluna yakınlığı, arka çukurluğun mastoid sellülleri ve farinks ile olan yakınlığı post travmatik infeksiyon ihtimalini ortaya çıkarmaktadır.

Kafatasının bazı kısımlarında *Rathke* direkleri denen sağlam kısımlar kafatasının direncini arttırır. Bu direkler vertikal kemik kalınlaşmaları olup yukarıya doğru yükseldikçe incelirler ve önde supraorbital kenarlar, yanlarda temporal zirveler, arkada oksipitalin kavisleri olmak üzere altı kemer ile bir-

leşirler. Bu vertikal kemik kalınlaşmaları, kırık hatlarını kendi çukurluklarının tabanına yöneltmeğe çalışırlar. Kafatasının direnç merkezi *foramen magnum*'un yanındadır.

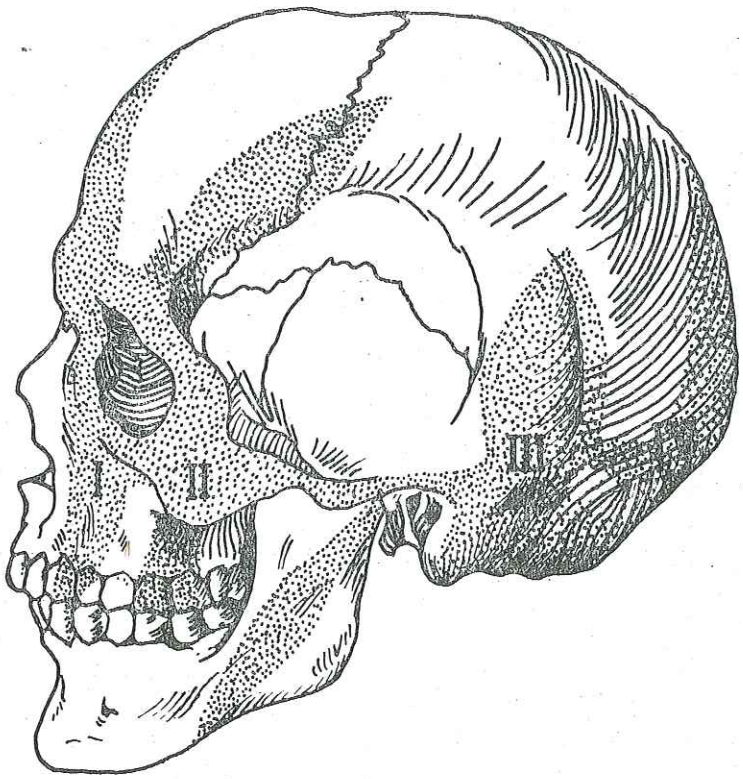

Resim 1. Kafatasının kuvvetli kalınlaşma gösteren kısımları.

Kubbede, orta hatta önden arkaya seyirli ve *sinus sagittalis superior*'u koruyan bir kemik kemeri vardır. Kaidedeki kemik lamelleri kubbedekilerden çok daha incedir, fakat diğer taraftan oldukça kuvvetli desteklerle çevrilirler. Kaidedeki bir destek, orta hatta; *foramen magnum* ve *sfenoidal sinus* tarafından kesintiye uğratılarak önden arkaya seyreder. Kafa kemikleri (temporal kemiğin pars petrozası) yanlardan öne ve içe doğru girerler, bunların zayıf kısımları orta kulağı çeviren dış bölümleridir. Daha önde sfenoid kanatlarının kalınlaşmış kenarları içe ve arkaya doğru seyreder. Bunların zayıf kısmı, kanadın *fissura orbitalis superior*'u çevirmek için ayrıldıkları iç bölümdür.

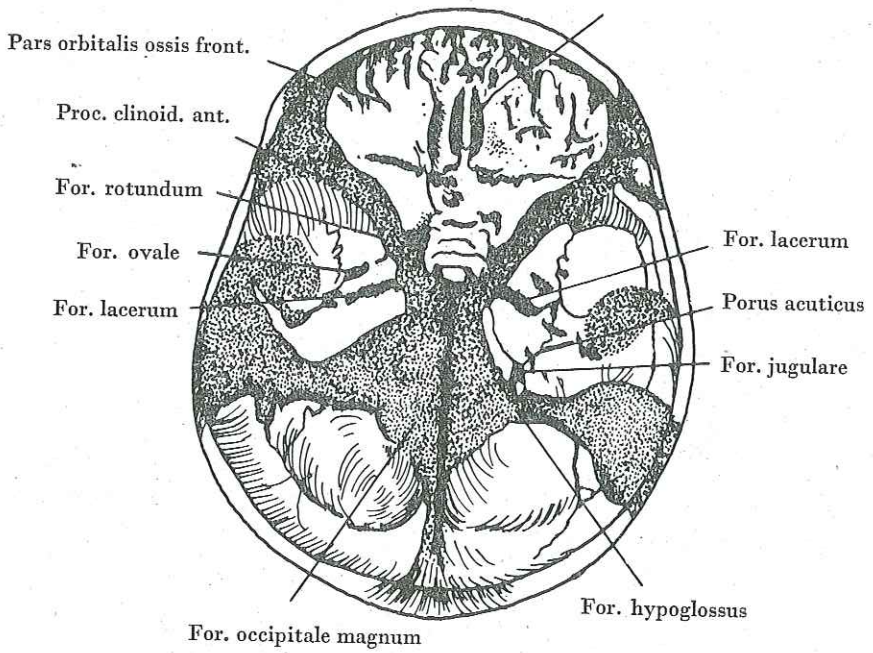

Resim 2. Kafatasının kuvvetli kalınlaşma gösteren kısımları.

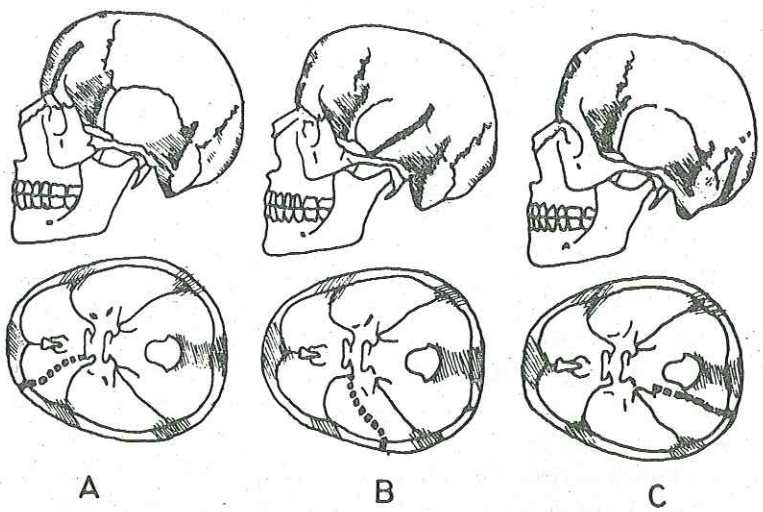

Resim 3. Kafatasındaki kemik kalınlaşmaları ve bunların kırık hattına tesirleri.

Bebek kafatasının özellikleri

Doğumda yüz kemikleri küçük, kranium kemikleri nisbeten büyüktür, fakat çocuk geliştikçe yüz kemikleri kranium kemiklerinden daha hızlı büyür. Özellikle frontal ve parietal çıkıntılar, genişliklerinden dolayı daha çok zarar görür. Bu durum, bilhassa bebekliğin ilk zamanlarında bir miktar hareket ve hattâ doğum kanalından geçerken birbirinin üzerine kaymasına imkân veren gevşek bağlı kemiklerle kraniumun korunmasına rağmen, çok görülür. Çocukta *dura mater* kafatası içine yetişkindekinden çok daha sıkı yapışmıştır ve bu sebepten kafatası kırıklarında daha kolay yırtılır. Bu sıkı yapışma, *arteria meningica media* yırtıldığı zaman epidural hematom oluşmasına engel olur.

Hayatın erken devrelerinde açık bulunan sütürler kırık hatlarının ilgili kemikten öteye geçmesine mâni olurlar, bu sebepten çocuklarda lineer kırıklar nâdir, buna mukabil küçük bir sahayı ilgilendiren yıldızsı lokal kırıklar daha sıktır.

Bebeklerde kafatası sivri bir cisme çarpınca içeri çöker ve tekrar yükselir; bunlara, andırdığı şekil dolayısiyle, *ping-pong topu kırığı* denir.

Beynin özellikleri

Embriyolojik esaslara dayanılarak santral sinir sistemi iki kısma ayrılmaktadır :

1 — Beyin (tümbeyin, *encephalon*), serebral keselerden meydana gelir,

2 — Omurilik (*medulla spinalis*), *canalis medullaris*'ten oluşur.

Encephalon'da primitif serebral keselerin her birine uyan üç esas kısım vardır. Bunlar arkadan öne doğru :

a — Arka beyin (*rhombencephalon*) : Arka primitif serebral keseden meydana gelir. Bulbus, pons ve serebellum'u yapar. *Rhombencephalon* da ikiye ayrılır: *Myelencephalon* ve *metencephalon*. Birincisinden yanlız bulbus, ikincisinden pons ve serebellum meydana gelir.

b — Orta beyin (*mesencephalon*) : Orta primitif serebral keseden oluşur. Buradan da *pedunculus cerebri* ile *corpora quadrigemina* meydana gelir.

c — Ön beyin (*prosencephalon*) : Ön primitif serebral keseden gelişerek beyin hemisferleri ile bunun arkasındaki oluşumları yapar. *Prosencephalon* da tekrar ikiye ayrılır : *Diencephalon* ve *telencephalon*. Birincisinden üçüncü

ventrikül ve etrafındaki oluşumlar, ikincisinden de beyin hemisferleri meydana gelir.

Beynin dış tabakası *cortex* ismini alır ve *substantia grisea*' (gri cevher) den oluşur. Daha derin tabakası ise *substantia alba*' (beyaz cevher) dan yapılıdır.

Beyin (*telencephalon*), *fissura interhemisphaerica* denen bir yarıkla iki hemisfere ayrılmıştır. Hemisferlerin yüzlerinde bir takım fissuralar seyreder ve bu suretle loblar husule gelir. Lobları bir de *gyrus*'lara ayıran *sulcus*'lar vardır. Her hemisferde *lobus frontalis*, *lobus parietalis*, *lobus temporalis*, *lobus occipitalis*, *insula*, *lobus corporis callosi* adında altı lob vardır. Bunlardan ilk beş tanesinde birçok *gyrus* bulunduğu hâlde sonuncusunda *gyrus cinguli* adında bir *gyrus* vardır. Her hemisferin dış yüzünde *fissura cerebri Sylvii* ve *sulcus Rolandi* adında iki adet derin yarık bulunur.

Nevraks, meninksler denilen birbiri üzerine kalıplanmış üç zar ile örtülüdür. Bu zarlar dıştan içe doğru, *dura mater* (*pachymeninx*), *arachnoidea* ve *pia mater*'dir. Son ikisine birden leptomeninks denir.

Dura mater : Bağ dokudan yapılı, kalın ve dayanıklı ak renkli bir zar olup dış yüzü pürtüklü, iç yüzü kaygandır. *Dura mater*'in dış yüzü kafa boşluğunun iç yüzünü tamamen örter ve bu kemiklere sıkı surette tutunmuştur. Bu yüzle kafa kemikleri iç yüzü arasında normal olarak bulunmayan *cavum epidurale* denen aralık, içine (kan gibi) bir sıvı sızarsa kolayca meydana çıkar. Temporal bölgede bu tutunma gevşektir ve *Marchand-Ferrè dekolabl bölgesi* adını alır. Bu saha ekstra-dural hematomların gelişmesinde önemli rol oynar. *Arteria meningica media*'nın zedelenmesiyle bu bölümdeki *dura mater* kemiğin iç laminasından ayrılır ve beyin kompresyonu yapan geniş hemorajik kolleksiyonlara yer verir. Dekolabl alan geniş olup hemisfer konveksitelerinin büyük bir kısmına uyar. Dış yüz kubbede suturalara, kaidede ise buradaki çıkıntılara ve sinirlerin çıkmasına yarayan deliklerin yakınlarına sıkı olarak yapışıktır.

Dura mater'in parlak ve kaygan olan iç yüzünden kafatası içine doğru bir takım uzantılar çıkar. Bunlar *tentorium cerebelli*, *falx cerebri*, *falx cerebelli* ve *diaphragma sellae* olup, bilhassa ilk üçü kafa travmalarındaki beyin hasarlarında önem taşır.

Arachnoidea : *Meninx serosa* da denilen bu zar *dura mater* ile *pia mater* arasında bulunur. Areolar görünüşlü olan araknoid, bazı yazarlarca seröz bir zar gibi düşünülür. Bundan ötürü *dura mater*'in iç yüzüne yapışık bir parietal yaprağı ile *dura mater* ile *pia mater* arasında da visseral yaprağı bulunur. İşte bazı yazarların makroskopik olarak tek yaprak olarak kabul ettikleri araknoid, bu visseral yapraktır. Araknoidin dış yüzü ve *dura mater*'in iç yüzü arasındaki aralığa *cavum subdurale* ve araknoid ile *pia mater* arasındaki aralığa da *cavum subarachnoidale* adı verilir. İşte bu sonuncu aralıkta *liquor cerebrospinalis* bulunur.

Araknoidin iç yüzünden çıkan bölmeler, araknoid ile *pia mater* arasında gerilmiş olup bu iki zarı birbirine birleştirir, subaraknoidal aralıkta bir takım bölmeler meydana getirir. Arterler beyne girmeden önce, venler de beyinden çıktıktan sonra bu aralık içinde bulunur. Suba-

raknoidal aralığın genişliği her yerde bir değildir. Çünkü *pia mater*, *encephalon*'un bütün girinti ve çıkıntılarına girdiği hâlde, araknoid bu girintilerin bir kenarından öbür kenarına atlar. İki kenar arasında meydana gelen bu aralık, bazı bölgelerde dar (*rivuli, rivi, flumina*) kimisinde ise çok geniştir; buralara *cisternae subarachnoidales* adı verilir.

Pia mater : Nevraksın dış yüzeyini sıkı bir şekilde yapışarak örten ince konjonktival bir zardır. Bu zarın içinde nevraksa girmeden önce bir çok dallara ayrılan damarlar bulunduğundan *pia mater*'e besleyici zar adı da verilmiştir. *Pia mater* bütün *encephalon*'u, en ince girinti ve çıkıntılara varıncaya kadar örtmüştür. Yalnız spinal parça gibi sıkıca tutunmuş değildir. İkisinin arasında birleştirme işlemini *pia mater*'den *encephalon* içine giren damarlar sağlar. *Pia mater*'in uzantılarından başka birşey olmayan ve *encephalon* içine giren yapılara *tela chorioidea* ve *plexus chorioideus* denir. *Tela* ince bir yaprak hâlindedir, halbuki *plexus*, bir takım kıvrımlar yaparak ilerleyen yumuşak ve damarlı ince bir zardır.

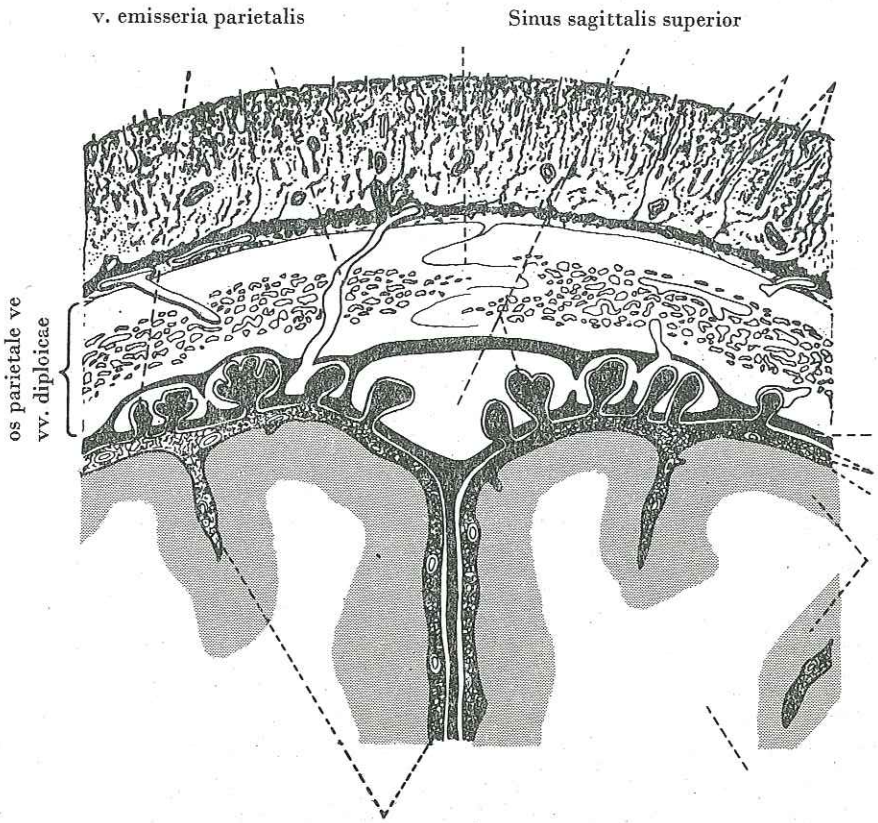

Resim 4. *Vena emisseria* ve *vena diploicae*'lerin dura sinüsleri ile olan ilişkisi.

Özel bir durum gösteren koku siniriyle, beynin bir uzantısı gibi ele alınabilen görme sinirinin dışındaki diğer bütün sinirlerin meninkslerle komşuluğu aynıdır. Meninksler *fila olfactoria* ve *fasciculus opticus*'u çevreye doğru incelerek sarmış bulunmaktadır. Nevrakstan dışarı çıkan bütün kraniəl ve spinal sinirler ise çıktıkları hizada yalnız *pia mater* ile çevrilmişlerdir.

Kafa travmalarında beynin bazı damarları önem arzeder. Özellikle kafatası içindeki venleri kafa dışındaki venlere bağlayan *venae emissariae*'ler ile kalvaria kemikleri içerisindeki *diploe* kanallarında bulunan ve bir taraftan sinüslere, bir taraftan da saçlı deri venlerine açılan *venae diploicae*'ler önemlidir. *Venae diploicae*'ler, içinde bulundukları kemiğin adını alırlar; *v. diploica frontalis*, *v. diploica occipitalis* gibi. *Vena emisseria parietalis*, *foramen parietalis* aracılığı ile *sinus sagittalis superior*'u yüzeyel şakak venlerine, *vena emisseria mastoidea*, *sinus transversus*'u ense venlerine, *vena emisseria condylica* aynı sinüsü *vena vertebralis*'e, *vena emisseria occipitalis* sinüsler toplağı hizasında kemiği geçmek suretiyle art kafa toplardamarına birleştirir. *Venae diploicae* ve *venae emisseriae*'lerin durumu şematik olarak Resim 4'te gösterilmiştir.

KAYNAKLAR

— Camps, E.F., Cameron, M.J., Lanham D. (1971) *Practical Forensic Medicine*, Hutchison Medical Publications, London.

— Caveness, W.F., Walker, E.A. (1966) *Head Injury*, JB Lippincott Co., Philadelphia, Toronto.

— Fatteh, A. (1973) *Handbook of Forensic Pathology*, JB Lippincott Co., Philadelphia, Toronto.

— Ford, R. (1956). *J. Forensic Sci.*, **16**, 40.

— Freytag, E. (1963) *Arch. Pathol.*, **75**, 402.

— Gök, Ş. (1980) *Adlî Tıp*, 4. baskı Filiz Kitabevi, İstanbul.

— Gradwohl, R.B.H. (1954) *Legal Medicine*, CV Mosby Co., Saint Louis.

— Kamay, B. (1959) *Adlî Tıp*, Ankara Üniv. Tıp Fak. Yayın No: 34, Ankara.

— Lichtenstein, B.W. (1949) *Textbook of Neuropathology*, WB Saunders Co., Philadelphia, London.

— Moritz, A.R., Morris, C.R. (1975) *Handbook of Legal Medicine*, CV Mosby Co., Saint Louis.

— Pendleton, H.S., Warren, S. (1950) *Introduction to Neuropathology*, McGraw - Hill Book Co., New York.

— Petty, C.S. (1980) in *Modern Legal Medicine, Psychiatry and Forensic Science* (Curran, W.J., McGarry, A.L., Petty, C.S., eds), FA Davis Co., Philadelphia.

— Spicer, E.J.F., Strich, S.J. (1967) *Lancet* **2** : 1389.

— Sydney, S. (1943) *Forensic Medicine*, JA Churchill Ltd., London.

— Tahsinoğlu, M. (1973) *Sinir Sistemi Ders Notları*. İ.Ü. Cerrahpaşa Tıp Fakültesi Patoloji Anabilim Dalı, İstanbul.

— William, B.D. (1954) *Fundamentals of Neuropathology*, Charles C. Thomas Publ., Illinois.

Ayrı baskı için :

Doç. Dr. Özdemir Kolusayın
İstanbul Üniversitesi
Cerrahpaşa Tıp Fakültesi
Adlî Tıp Anabilim Dalı
Cerrahpaşa, İstanbul

Müessir Fiile Bağlı Travmatik Göz Lezyonlarının Adlî Tıp Açısından Değerlendirilmesi

ŞEMSİ GÖK[a], ZEKİ SOYSAL[a], ÖZDEMİR KOLUSAYIN[a], UFUK DEMİROĞLU[b]

[a] İstanbul Üniversitesi, Cerrahpaşa Tıp Fakültesi, Adlî Tıp Anabilim Dalı, Adlî Tıp Enstitüsü ve Adlî Tıp Kurumu, İstanbul, Türkiye

[b] Adlî Tıp Kurumu, İstanbul, Türkiye

EVALUATION OF TRAUMATIC EYE LESIONS DUE TO ASSULT AND BATTERY IN FORENSIC MEDICINE

Summary

In this article the authors have dealt with the following topics: a) points that require attention in evaluating traumatic findings of the eye ball and its surrounding due to assault and battery, b) the articles 456, 457, 458 of Turkish Penal Code dealt with assault and battery, c) and how to evaluate each of traumatic eye lesions according to the related articles of Turkish Penal Code.

Also the relationship of trauma to cataract and glaucome is presented briefly.

Key Words : *Traumatic eye lesions - Assault and battery - Turkish Penal Code.*

Özet

Bu yazıda göze yönelik müessir fiil sonucu göz küresi ve çevresinde oluşan travmatik bulguların değerlendirilmesinde dikkat edilmesi gereken noktalara değinilmiş, Türk Ceza Kanunu'nun 456, 457 ve 458. maddeleri belirtilip kısaca yorumları yapıldıktan sonra travmatik göz lezyonlarının herbirinin Türk Ceza Kanunu'na göre nasıl değerlendirileceği açıklanmıştır. Ayrıca travma ile katarakt ve glokom arasındaki ilişkiye de kısaca değinilmiştir.

Bazı travmatik göz lezyonları adlî-tıbbî yanılgılara yol açabilir. Gözlerden birine isabet eden künt bir travma, o göz kapağında ödem ve kanama meydana getirir. Kanın, göz kapağı derialtı dokusuna sızmasına bağlı olarak *morarmış göz* ismi verilen bir görünüm meydana gelir. Kan ve ödem sıvısı gevşek yapıdaki derialtı dokusu yoluyla burun sırtını geçerek karşı göz kapağı

içine de yayılabilir. Burun sırtı derisinin kalın olması ve altındaki dokuya sıkı bir şekilde tutunmasından dolayı, burun sırtı derisinde şişme meydana gelmediği gibi, burun sırtı derisi altına sızan kan da görülemez. Burun sırtı derisinin bu özellikleri nedeniyle, bir göz kapağında meydana gelen ekimozun burun sırtı yoluyla karşı göz kapağına yayılma gösterdiği durumlarda *her iki göz kapağında ekimoz görülmesine karşın, burun sırtında şişme ve ekimoza rastlanmaz. Böyle bir durum her iki göze ayrı ayrı (müstakîlen) travma uygulanmış gibi yanlış bir yorumlamaya yol açabilir.*

Künt bir travma sırasında, göz kapakları ve çevresindeki yumuşak dokuların travmaya neden olan cisim ile kemik arasında sıkışması, göz kapaklarında yırtılmalara yol açabilir. Göz kapakları ve çevresindeki yumuşak dokuların raddî yaraları, kesici âlet yaralarına çok benzer. Bu durum adlî yanılgılara yol açabilir. Daha sonra da söz edileceği gibi, kanunun silâh olarak kabul ettiği vasıtaların dışındaki bir cisimle meydana getirilmiş olan, 10 gün mutâd iştigale engel teşkil eden künt travmatik bir yaralanmada, saldırganın cezaya uğraması mağdurun şikâyetine bağlıdır. Oysa kanunun silâh olarak kabul ettiği bir cisimle (kesici özelliği olan bir âlet gibi) meydana getirilmiş olan bir yaralanma, aynı sürede mutâd iştigale engel oluştursa bile, savcılık saldırgan hakkında mağdurun şikâyetine bakmaksızın kovuşturma yapar. Ayrıca, kanunun silâh olarak kabul etmediği bir cisimle oluşturulmuş ve 1-10 güne kadar mutâd iştigale engel teşkil eden bir yaralanmada, mağdurun şikâyetçi olması hâlinde, saldırgana 2-6 ay hapis ve 200-2500 lira'ya kadar para cezası uygulanır. Buna karşılık aynı sürede mutâd iştigale engel teşkil eden kesici bir âletle meydana getirilmiş olan bir yaralanmada ise, yukarıdaki ceza miktarı üçte birden yarıya kadar arttırılarak verilir.

O hâlde, *künt cisim yarasını kesici âlet yarası şeklinde yanlış olarak teşhis etmek, saldırganın normalde alacağı cezadan daha fazla bir cezaya uğramasına* neden olur. Bu sebeple derinin kemikle direkt bağlantısı bulunan bölgelerdeki yaraların incelenmesi titizlikle yapılmalı ve yaraların özellikleri inceden inceye araştırılmalıdır.

Raddî bir yaranın özellikleri şunlardır :

1 — Yara düzensiz şekildedir,

2 — Yara dudakları tırtıklı ve girintili - çıkıntılıdır,

3 — Yara çevresinde dar veya geniş bir sıyrıkla beraber ekimoz alanı mevcuttur,

4 — Yara içinde kopmadan kalmış damar ve sinir liflerinden oluşmuş köprüler bulunur.

Raddî yara derinin direkt olarak kemikle temas hâlinde bulunduğu bölgelerde (gözler çevresinde olduğu gibi) meydana gelirse, iki sert cisim arasında kalan deri patlayarak açılır. İlk bakışta, bu patlamadan dolayı meydana gelen yaranın kesici âlet yarası olduğu sanılır. Yara dudakları düzgündür. Etrafında ekimoz yoktur veya çok incedir. Yara içinde köprüler bulunmaz. Fakat dikkatli bir göz veya yaranın büyüteç ile incelenmesi, dudaklarının çok ince tırtıklı olduğunu ve yara etrafında çok dar bir ekimoz alanının bulunduğunu ortaya koyar. O hâlde, bu bölgelerdeki yaralarda çok dikkatli olmak gerekir. Yaranın altındaki kemik zedelenmiş ise, kesici âletin bunu yapamayacağı düşünülmelidir. Göz kapakları ve kaşların künt travma yaraları daima kemiğe kadar uzanma gösterirler. Yaranın derin bölümleri yüzeyel kısımlarından daha şiddetli harabiyet arzeder. Yara dudakları ekseriya birbirine yakın olup, doku köprüleri ile birleştirilmiştir.

Konjunktivanın künt travmalarını takiben meydana gelen subkonjunktival kanamalar, hemen hemen daima sekel bırakmadan rezorbe olurlar. Daha sonra da söz konusu edileceği gibi, bu çeşit bir travmatik lezyon TCK 456/4 maddesine göre işlem görür. Orbita veya kafatası kaide kırıklarını müteakip, kırık alanından bulber konjunktiva altına kanın sızması sonucunda da subkonjunktival kanama meydana gelir. Kırıklara yol açan bu travmatik olayın hayatî tehlike arzetmesinin yanısıra şahsın çok daha fazla süre mutâd iştigaline engel teşkil ettirecek bir özelliği de vardır. Bu durum ise TCK 456/2 maddesine göre bir işlemi gerektirir. TCK 456/2 maddesinde öngörülen ceza miktarı 2-5 yıl hapistir. Buna karşın TCK 456/4 maddesindeki ceza miktarı ise mağdurun şikâyetine bağlı olarak 2-6 ay hapis veya 200-2500 lira para cezasını kapsamaktadır. Bundan dolayı *hekim subkonjunktival kanama ile gelen bir olguda kanamanın kökenini tesbit etmek ve bu lezyonun TCK'nun hangi maddesi içine gireceğini belirlemek zorundadır.*

Kırıklara bağlı subkonjunktival kanama lokal orijinli subkonjunktival kanamadan, başlangıcından beri mor renkte olması ve yaralanmadan sonraki 12-24. saate kadar ortaya çıkmaması ile ayrılabilir. Bundan başka, kanama kırığa bağlı ise yoğun olup, arkaya doğru fazlaca genişlik gösterir. Klinik olarak arka kenarı farkedilemez, limbusa ulaşmayabilir. Buna karşılık konjunktival orijinli çok şiddetli kanamalarda, en yoğun alan hemen limbusun yanındadır ve renk arkaya doğru açılarak kaybolur.

Adlî tıpta, ekimozlarda meydana gelen renk değişiklikleri göz önüne alınarak travmanın yapıldığı zaman belirlenir. Ancak göz, konjunktivalarındaki ekimozlar geçinceye kadar kırmızı renkte kalır. Bu nedenle, konjunkti-

va kanamalarının renk değiştirmeden kaybolduklarını bilmek adlî tıp açısından önem taşır.

Genel anlamda, vücuda ağrı-acı veren veya verebilecek olan, sağlığı bozan ve akıl fonksiyonlarında bozukluk meydana getiren travmatik zararlara kanunumuzun deyimi ile **müessir fiiller** (*etkili eylemler*) adı verilir.

Görme organı ile ilgili müessir fiiller konusunda, gerek hukukî makamların sorduğu sorulara cevap verebilmek, gerekse göz travmatolojisini ilgilendiren adlî raporları hazırlayabilmek için, gözün travmatik lezyonlarının özellikleri ile TCK'nun müessir fiiller hakkındaki maddelerinin iyice bilinmesi gerekir. Yukarıda bildirilen kriterlerin tümü gözönüne alınmadan hazırlanan bir rapor, kişinin gereğinden az veya fazla cezalandırılmasına neden olabilir.

TCK'nun 456, 457 ve 458. maddeleri, müessir fiiller ile ilgili adlî tıp uygulamasında en çok kullanılan maddelerdir. Aşağıda TCK'nun müessir fiiller ile ilgili olan bu maddelerinin göz travmatolojisi yönünden açıklaması yapılacaktır :

TCK Madde 456

Bu Kanun maddesinde müessir fiiller ile ilgili cezalar dört bölüm hâlinde ele alınmıştır :

1 — «*Her kim katil kasdıyle olmaksızın bir kimseye cismen ezâ verir veya sıhhatini ihlâle yahut aklî melekelerinde teşevvüş husulüne sebep olursa* 6 *aydan* 1 *seneye kadar hapsolunur* (*Asliye Ceza*)».

Müessir fiile uğrayan kişinin günlük hayatındaki alışılmış uğraşlarına (yemek yemek, oturup kalkmak, soyunup giyinmek, tuvalete gitmek, traş olmak, saç taramak vd.) tekrar başlayabilmesi için geçecek olan zamana **adlî şifa süresi** denir. Buna uygulamada *mutâd iştigalden kalma süresi* diyoruz.

Hekimin elinde mutâd iştigalden kalma süresini saptayacak kesin kriterler yoktur. Genellikle travmanın şiddetine ve bu şiddete bağlı olarak organizmada meydana gelen ârızaya göre gün tayin edilir. Hafif şiddetteki travmalar 10 güne kadar, orta şiddettekiler 11-19 gün, ağır şiddettekiler ise 20 gün ve daha fazla bir süre kişinin mutâd iştigaline engel teşkil ederler. Bu noktadan hareket ederek hekim, her olguda mümkün olduğunca kesin gün tayin etmelidir.

11-19 gün mutâd iştigale engel teşkil edecek özellikte olan travmatik göz lezyonları bu kanun maddesine göre işlem görürler.

2 — «*Fiil, havastan veya azadan birinin devamlı zaafını yahut söz söylemekte devamlı müşkülâtı veya çehrede sabit bir eseri yahut* 20 *gün veya daha ziyade aklî veya bedenî hastalıklardan birini veya bu kadar müddet mutad iştigallerine devam edememesini mucip olmuş veya hayatını tehlikeye maruz kılmış veya gebe bir kadın aleyhine işlenip de vaktinden evvel çocuk doğmasını intaç etmiş ise ceza* 2 *seneden* 5 *seneye kadar hapistir* (*Asliye Ceza*)».

Adlî tıp uygulamasında beş duyu (havas) denilen görme, işitme, tatma, hissetme ve koklama fonksiyonlarından her birisi uzuv olarak kabul edilmiştir.

Pratikte bir uzvun fonksiyonunun veya bütünlüğünün devamlı olarak yarıya yakın kaybolması ve bir sakatlık hâlinde kalması **uzuv zaafı** şeklinde değerlendirilir. O uzvun bütünlüğünün veya fonksiyonunun azalması, genel beden gücünden %10'dan fazla bir azalmaya yol açarsa uzuv zaafı söz konusudur.

Kanunumuzda duyu organlarına değinilmeden fonksiyonları yazılmıştır. Havas duyudur. Göz de duyu organıdır. Travmatik olay ile gözün fonksiyonlarının birinde azalma, zayıflama söz konusudur. Duyulardan bazısı aynı görevi yapan iki organla sağlanır. Bir göz yanlız başına çalışabilir. İki gözün bakmasıyla daha iyi bir görme olur. Hacımlı görme (perspektif) ve geniş bir alanın görülmesi iki gözün çalışmasıyla mümkündür. Bu nedenle *Yargıtay* her iki gözü de teker teker bir uzuv saymıştır.

Görme yeteneğini tesbit ederken, görme keskinliğinin durumunu, fonksiyon gören görme alanının ve göz hareketlerinin yüzde nisbetini, binoküler vizyon ve diplopinin bulunup bulunmadığı hususlarını göz önüne almalıdır. Gözün akomodasyon, renk algılaması, ışık ve karanlığa adaptasyon fonksiyonları ikinci derecede önem taşırlar. Bunlar yukarıda söz konusu edilen görmeyi düzenleyici dört ana unsura bağlılık gösterirler.

Gözünde veya orbitasında kontüzyon bulunan bir kişiyi muayene eden hekim, her iki gözün görme durumunu belirlemek zorundadır. Çünkü, önemsiz bir travmaya uğramış olan, ancak daha önceden kusurlu görmesi bulunan bir mağdurdaki mevcut görme kaybı yanlış olarak travmaya bağlalanabilir.

Travma dışında, göz yapısında bir hastalık nedeniyle de görme bozuklukları olur, bunların ayırdedilmesi güçtür.

Travmadan zarar görmeyen gözde de herhangi bir nedene bağlı olarak bir miktar görme kaybı bulunabilir. Bu gözün görme derecesi ve lezyonları, travmaya uğrayan gözün olay öncesindeki durumu hakkında bir fikir verebilir. Örneğin, travmaya uğramayan gözde yüksek miyopi varsa, travmadan hasar gören gözde de daha önce yüksek miyopi bulunduğu düşünülebilir. Benzer şekilde, travmaya uğramamış olan gözdeki senil lens kesafeti, pigmenter retinopati, makula dejeneresansı, kornea distrofisi gibi lezyonlar da bize olay sonunda çeşitli derecede fonksiyonunu kaybetmiş olan göz hakkında az çok ışık tutar. Bu nedenle olay öncesi göz muayenelerini belirten bir raporu elde etmek faydalı olur.

Görme kayıpları total veya parsiyel olabilir. Parsiyel kayıplardaki görme dereceleri 4/10, 5/10 6/10 ve 7/10 oranlarında ise uzuv zaafı niteliğini taşırlar.

Görme kayıpları geçici veya devamlı olabilir. Bu nedenle olaydan sonra, görmenin son durumunu alması için bir süre beklenmelidir. Travma sonrası kalıcı görme zaafı hakkında kesin karar hemen verilmemeli, cerrahî girişimlerden veya iltihabî reaksiyon belirtilerinin kaybolmasından birkaç ay sonra yapılacak muayeneler neticesinde son karara varılmalıdır. Göz kaslarının fonksiyon bozukluğu hâlinde, son karar için bir yıldan daha az olmamak üzere beklemek gerekir.

Görme yeteneği tayin edilirken, gözün yardımcı âletsiz durumu esas alınmalıdır. Örneğin, bir kişide künt veya delici bir göz yaralanması sonunda travmatik bir katarakt geliştiğini, bunun da ameliyatla alındığını düşünelim. Olayla ilgili ceza dâvâsında kişinin gözlüksüz görme derecesi esas alınacaktır. Gözlükle tam görse bile, hastanın gözlüksüz görme derecesi değerlendirilmelidir.

Uzuv zaafı niteliğinde kabul edilebilen diğer göz lezyonları arasında kalıcı olmak üzere ptoz, lagoftalmi, göz dışı kasları felci, epifora, görme alanı defektleri sayılabilir.

Kanunumuzun bu maddesinde, çehrede sabit eser deyiminden söz edilmektedir. Çehre, alında saçlı deri sınırı, yanlarda kulak sayvanı kenarları, altta ise altçene kavsi kenarlarından geçen çizgi içinde kalan bölgedir. Gözler ve göz kapakları çehre sınırları içinde yer alır.

Göz kapaklarında travmaya bağlı olarak meydana gelen nedbe dokusu birkaç cm^2 den fazla ve yüz derisinin renk ve seviyesinden farklı ise, 4-5 m uzaklıktan görülmesi veya yüzde az çok bir çirkinlik yapması hâlinde sabit eser niteliğini taşır.

Çehrede sabit eser meydana getirecek izin devamlılığı şart olup, hayat boyunca kişinin çehresinde kalması gerekir. Onun için yüzdeki (göz kapaklarındaki) yara izi meydana geldikten en az 6 ay sonra muayene edilerek sabit eser niteliğinde olup olmadığına karar verilmelidir. Çünkü başlangıçta derin ve geniş gibi görünen nedbeler zamanla yüzeyelleşip, düzleşebilirler veya incelerek kanun maddesinin anlamı dışına çıkabilirler.

TCK 456/2 maddesinde **hayatî tehlike** terimi geçmektedir. Travma, bazan kişide hayat için tehlikeli sonuçlara (hayatî tehlikeye) yol açabilir. Travmadan sonra kişinin hayatının tehlikede olduğu durumlarda hayatî tehlike terimi kullanılır. Bu kelimenin anlamında hayatın mutlaka tehlikeye uğraması esas olup, tehlikenin gerçekleşmesinin şart olmadığı prensibi mevcuttur. Çünkü öldürücü nitelikte bir travma tedâvi ve ameliyatla ve hattâ kendiliğinden geçse dahi, kişinin hayatını tehlikeye uğratmıştır. Hekimlerin rapor hazırlarken hayatî tehlike deyimini, ancak hayatın gerçekten bir tehlikeye uğradığının tıbbî teşhis araçları ile saptanmasından sonra kullanmaları gerekir.

Göz travmatolojisi ile ilgili hayatî tehlike arzeden lezyonlar arasında optik sinirin kafa içi bölümünün künt travmalara bağlı olarak kopması, orbitanın frontal, etmoid ve sfenoid kemiklerden oluşan kısımlarındaki çatlak, kırık ve çökmeleri, transorbital geçiş ile kafa boşluğuna giren ateşli silâh, kesici-batıcı veya delici alet yaraları, kafatası kaidesi veya orbita kırıkları ile birlikte bulunan subkonjunktival kanama durumları yer alır.

3 — «*Fiil, kat'î veya muhtemel surette iyileşmesi kabil olmayacak derecede akıl veya beden hastalıklarından birini yahut havastan veya el veya ayaklardan birinin veya söylemek kudretinin yahut çocuk yapmak kabiliyetinin ziyanı mucip olmuş veya âzadan birinin tatilini yahut çehrenin daimî değişikliğini veya gebe bir kadına karşı ikâ olunup da çocuğun düşmesini intaç eylemiş ise ceza* 5 *seneden* 10 *seneye kadar ağır hapistir* (*Ağır Ceza*)».

Pratikte bir uzvun bütününün ya da fonksiyonunun tüm olarak ortadan kalkması veya ileri derecede azalması, **uzuv tatili** olarak değerlendirilmektedir. Ayrıca, o uzvun bütünlüğünün veya fonksiyonunun azalması-kaybolması, genel beden gücünden %30 veya daha yukarı değerde bir azalma - kaybolma meydana getirmiş ise uzuv tatili söz konusudur.

Kafada veya duyu organlarındaki travmatik lezyonlar nedeniyle duyulardan birinin kaybı mümkündür. Görme duyusunda aynı görevi yapan iki ayrı organ vardır. Bir göz kör iken diğer göz görürse, havastan birisi olan görme duyusunun kaybı söz konusu olamaz. Ancak, iki gözün birlikte çalışma-

sıyla sağlanan hacımlı görme mümkün olmadığı gibi, görme alanı da çok dardır. Bu nedenle, duyu deyimine tamamen bağlı kalmadan, bir gözün körlüğü uzuv tatili olarak kabul edilmiştir. İki gözün tam körlüğü veya görmesinin ileri derecede azalması hâlinde görme duyusunun kaybı deyimi kullanılabilir.

Travmaya uğrayan gözde tam görme kaybı varsa veya görme ışık hissi, el hareketleri, parmak sayma ve 1/10, 2/10, 3/10 seviyelerinde ise uzuv tatili söz konusudur.

Gözü hiç görmeyen bir kimsenin travmaya uğradıktan sonra, bu travma nedeniyle görme yeteneğini kaybettiğini ileri sürmesi durumunda, travmanın göze isabet etmiş olduğu kesinleşse dahi, uzuv tatili söz konusu değildir. Bu gibi durumlarda, sadece mutâd iştigalden geri kalma süresi belirlenir.

Kanunun bu maddesinde geçen çehrenin daimi değişikliği terimi, ancak çehrenin görünüşünde meydana gelen önemli bir değişiklik nedeniyle o kişinin tanınmasında güçlük çekildiği zaman kullanılır.

Travmatik olayla ilgili olarak her iki göz kapaklarını, kaşları ve yüzü tutan ve çehrede daimi değişikliğe neden olan lezyonlar meydana gelebilir.

4 — «*Eğer fiil, hiç bir hastalığı veya mutad iştigallerden mahrumiyeti mucip olmamış yahut bu haller* 10 *günden ziyade uzamamış ise takibat icrası mutazarrırın şikâyetine bağlı olmak üzere fail hakkında* 2 *aydan* 6 *aya kadar hapis veya* 200 *liradan* 2500 *liraya kadar ağır para cezası hükmolunur* (*Sulh Ceza*). *Bu fiil*, 457. *maddede yazılı vasıtalarla işlenirse takibat icrası şikâyete bağlı değildir*».

Kişinin vücudunda meydana gelen travmatik etki büyük damarları kesmemişse, büyük sinirleri zedelememişse, kemiklerde kırık-çatlak oluşmamışsa, iç organlarda zedelenme olmamışsa kişinin ârızası 1-10 gün arasında mutâd iştigaline engel teşkil eder niteliktedir.

O hâlde, göz ve adneksierinin basit travmatik lezyonları TCK 456/4 maddesine göre işlem görürler. Bu çeşit lezyonlar şahsın 1-10 gün arasında mutâd iştigaline engel teşkil eder özellikte olup, bu lezyonlara ait cezaî sorumluluk mağdurun şikâyetine bağlıdır.

Yalnız, bu maddeye giren suçlar gizli veya açık bir silâhla veya aşındırıcı bir madde ile işlenmişse, savcılık mağdurun şikâyetini beklemeksizin kovuşturma yapar ve asıl ceza miktarı da üçte birden yarıya kadar arttırılır.

Travmatik göz lezyonlarının TCK 456. maddesine göre ayrı ayrı yorumlanmaları

1 — *Göz kapaklarının travmatik lezyonları*

a — Sıyrık, ekimoz, yüzeyel yaralar : Göz küresinde, göz içinde, ön ve arka segment ile göz dibinde patolojik bir değişikliğe neden olmayan sıyrık, ekimoz ve yüzeyel yaralar gibi travmatik göz kapağı lezyonları, konjunktiva kanaması ile birlikte olsalar dahi, ancak 1-10 gün mutâd iştigale engel teşkil ederler. Bunlar TCK 456/4 maddesine göre işlem görürler. Ancak, bu gibi travmatik arızalarda, sonradan gözde çeşitli lezyonlar bulunduğu ileri sürülerek şikâyet ve mahkeme konusu yapılabilir. Bu hususu göz önüne alarak, kişinin olaydan sonra bir göz hekimi tarafından titizlikle izlenmesi ve göz dibi muayenesinin yapılması zorunludur.

b — Ptoz : Ptozun derecesine (bir taraftan sabit eser özelliği diğer taraftan da görmeye engel olma derecesine) göre TCK 456/2-3 maddeleri uygulanabilir.

c — Trikiyazis ve entropiyum : 10 gün mutâd iştigale engel teşkil ederler.

d — Ektropiyum : 10 gün mutâd iştigale engel teşkil eder nitelikte olup, kapağın kıvrılma derecesine göre çehrede sabit eser durumu tartışılabilir.

e — Nedbe : Göz kapaklarında yaralanma sonucu oluşan nedbe dokusunun ve travmatik amputasyonun derecesine göre sabit eser durumu tartışılabilir. Travma sonucunda çehrede, göz kapaklarını, kaşları ve yüzü tutarak şahsın tanınmasında zorluk yaratan veya başkasına tiksinti verecek derecede daimî değişikliğe neden olan lezyonlarda TCK 456/3 maddesi uygulanır.

f — Gözyaşı kanallarının travmatik lezyonları : Göz yaşarmasına neden olan bu lezyonlar 15 gün mutâd iştigale engel teşkil ederler. Ayrıca, normal hava koşullarında, gözyaşının birikerek yanaktan aşağı doğru akıp akmadığı araştırılır. Böyle bir hâlin mevcudiyetinde sabit eser durumu tartışılabilir.

2 — *Konjunktivanın travmatik lezyonları*

Görme bozukluğu yapmayan, konjunktivanın şekil ve fonksiyonunu bozmayan lezyonlar 1-10 gün mutâd iştigale engel teşkil ederler. Konjunktivada ufak yabancı cisimlerle meydana gelen lezyonlar, aynı sürede mutâd iştigale engel oluştururlar. Bazan konjunktiva lezyonları kemik kırıkları ile birlikte olur. Kafatası kaide kırıkları veya orbitanın frontal, etmoid ve sfenoid kemik bölümlerinin kırıkları ile subkonjunktival kanama gibi konjunkti-

va lezyonlarının birlikte bulunması hâlinde, hayatî tehlike durumu söz konusu olup, bunlar 25 gün mutâd iştigale engel teşkil ederler. Eğer konjunktiva lezyonları, orbitanın maksilla ve zigomatik kemik bölümlerinin kırıkları ile birlikte bulunursa, hayatî tehlike söz konusu olmayıp, böyle durumlarda sadece 15 gün mutâd iştigalden geri kalma hâli mevcuttur.

3 — *Korneanın travmatik lezyonları*

Korneanın basit travmatik lezyonları ile ufak yabancı cisimlere bağlı yaralanmaları 1-10 gün, perforasyonu ise 15 gün mutâd iştigale engel teşkil eder.

4 — *Skleranın travmatik lezyonları*

Skleranın ufak yabancı cisimlerle oluşan lezyonları 10 gün, yüzeyel travmatik yaraları ise 15 gün mutâd iştigale engel teşkil ederler.

5 — *Lensin travmatik lezyonları*

Lensin subluksasyonu veya luksasyonu 15 gün mutâd iştigale engel teşkil eder. Görme derecesine göre de TCK 456/2-3 maddeleri uygulanabilir.

Lensin alınması uzuv tatili niteliğini taşır.

Kontüzyona bağlı kapsül zedelenmesi nedeniyle oluşan kataraktın olaydan birkaç hafta sonra ortaya çıkması, adlî açıdan büyük önem taşır. Kapsül yırtılması ile lenste meydana gelen travmatik katarakt ise hemen belirti verir.

6 — *Hifema, hipopyon ve iris yırtıkları*

15 gün mutâd iştigale engel teşkil ederler.

7 — *Ön kamera yabancı cisimleri*

15 gün mutâd iştigale engel teşkil ederler.

8 — *Vitreus kanaması*

15 gün mutâd iştigale engel oluşturur.

9 — *Retinanın travmatik lezyonları*

Retinanın ödem, kanama, dekolman ve yırtıkları 15 gün mutâd iştigale engel teşkil ederler. Görme derecesindeki azalmaya göre TCK 456/2-3 maddeleri uygulanır.

10 — *Optik sinirin travmatik lezyonları*

Optik sinirin zedelenmesi 15 gün mutâd iştigale engel teşkil eder. Görme derecesindeki azalmaya göre TCK 456/2-3 maddeleri uygulanır. Optik sinir zedelenmesinin yanısıra, intrakranial lezyon ile orbita ve kafa kemiklerinde kırık ve çatlak bulunup bulunmadığı da incelenmeli, buna göre bir değerlendirme yapılmalıdır.

11 — *Göz küresi kaslarının travmatik lezyonları*

a — Okülomotor sinir parezileri : Göz kapağı düşüklüğü, midriyazis ve dışa-aşağı doğru şaşılık ile pupillanın ışığa reaksiyon verememesine ve çift görmeye neden olan periferik kökenli okülomotor sinir parezileri 15 gün mutâd iştigale engel teşkil ederler. İntrakranial kökenli okülomotor sinir paralizileri ise 25 gün mutâd iştigale engel teşkil etmelerinin yanısıra, hayatî tehlike de arzederler.

b — N. troklearis paralizileri : Göz küresinin aşağı-dışa doğru hareketine engel olan ve çift görmeye yol açan nervus troklearis paralizileri 15 gün mutâd iştigale engel olurlar.

c — N. abdüsens paralizileri : Göz küresinin içe doğru kaymasına neden olan abdüsens paralizileri 15 gün mutâd iştigale engel oluştururlar. Eski paralizilerde göz küresinin içe doğru kayması hâlinde, sabit eser durumu tartışılabilir.

12 — *Orbitanın travmatik lezyonları*

Orbita boşluğunu oluşturan frontal, etmoid ve sfenoid kemik kırıkları 25 gün mutâd iştigale engel teşkil edip hayatî tehlike arzederler.

Orbitanın maksilla ve zigomatik kemikle ilgili bölümlerinin kırıkları ise hayatî tehlike taşımazlar. Bu kırıklar, 15 gün mutâd iştigale engel teşkil ederler.

Orbitanın kırık ve hematomları ekzoftalmi görünümüne, iç ve dış şaşılığa yol açabilir. Bu bozuklukların devamlı kalması hâlinde sabit eser durumu

tartışılabilir. Ayrıca, görme derecesindeki bozukluğa göre de TCK 456/2 maddesi uygulanabilir.

Orbita yumuşak dokularında kalan ve görmeyi bozmayan yabancı cisimler ile oluşan lezyonlar 10 gün mutâd iştigale engel teşkil ederler.

13 — *Travmatik nörolojik bozukluklar*

Geçici özellikte olabildikleri gibi kalıcı bir nitelik de taşıyabilirler. Bu nedenle, bunlar hakkında TCK'nun ilgili maddeleri hemen uygulanmamalı, aradan 1-1.5 yıl gibi bir sürenin geçmesinden sonra yapılacak muayenelerin sonuçlarına göre karar verilmelidir. Travmatik hemianopsiler, gözde vertikal veya horizontal sahada kısmî körlükler ve nistagmus gibi bozukluklar kısa sürede düzelebilirler.

Bulber nistagmuslar bazan 4-5 ay sonra kaybolabilirler. Bu lezyonlar geçici özellik taşıdıklarında 15 gün mutâd iştigale engel teşkil ederler. Kalıcı olmaları hâlinde TCK 456/2 maddesi uygulanabilir.

TCK Madde 458

«Geçen maddelerde beyân olunan ahvalde fiil, netice itibariyle failin asıl maksadını tecavüz etmiş olduğu takdirde ceza üçte birden yarısına kadar eksiltilir».

Önceden bulunan bir hastalık veya sağlık durumunun bozukluğu, geçici göz arızasını uzatmada veya kalıcı ârızayı meydana getirmede önemli bir faktör olabilir. Vücudun sistemik bir hastalığı veya gözün kendisinde mevcut olan bir bozukluğu nedeniyle, travmaya uğrayan gözde meydana gelen lezyonlar beklenilenden daha ağır olursa, TCK 456. maddesi yerine TCK 458. maddesinin uygulanması düşünülebilir. Bu durumlara verilebilecek örnekler:

— Gözündeki yüksek miyopi nedeniyle retina dekolmanına eğilimi bulunan olgularda travma neticesinde retinada dekolman oluşması.

— Sistemik hastalıklar (tüberküloz, sifiliz, arteriyoskleroz, diabetes mellitus, hipertansiyon).

— Kanama ve infeksiyona eğilimin artması (hemofili ve diğer bazı kan hastalıkları).

Böyle durumlarda, gözdeki lezyon için TCK 458. maddesinin uygulanması düşünülebilir.

Travma ile kataraktın ilişkisi

Kataraktın, bazan uzun bir süre önce uğranılmış olan bir travma ile başladığı ileri sürülebilir. Kataraktın bir hastalığa ya da travmaya bağlı olup olmadığını araştırmak gerekir; kesin travma anamnezi, bir göze özgü kalması, herediter defektler, ihtiyarlık bulguları yönünden yapılan dikkatli bir muayene, ekseriya, hastalıkla travma arasında bir ayırım yaptırabilir. Göz küresine isabet eden darbe, lensin asıcı bağlarında yaralanmaya yol açabilir. Böyle bir travmaya bağlı yaralanma sonucunda, dış bulgusu olmaksızın katarakt meydana gelebilir.

Travma ile glokomun ilişkisi

Göz travmasına uğrayan şahıslarda, travmayı müteâkip değişik zaman dönemlerinde ortaya çıkan glokom ile travma arasında bir illiyet bağının bulunup bulunmadığı, diğer bir deyimle tesbit edilen glokomun travma ile bir ilişkisinin mevcut olup olmadığı sorulabilir.

Travmadan kısa bir süre sonra yapılan göz muayenesinde, hem travmaya uğrayan hem de uğramayan gözde görme alanında bir defektin yanısıra optik diskte bir çöküntü tesbit edildiği zaman, travma ile kronik glokom arasında bağlantı kurmak çok güç olur ve neden-sonuç ilişkisi ortada kalır.

Her iki gözde, travmadan birkaç yıl sonra glokom tesbit edilirse ve glokom yaralanmış olan gözde çok şiddetli değilse, eskiden uğranılmış olan göz küresi perforasyonu veya kontüzyonu ile kronik glokom arasında bağlantı kurulamaz. Genellikle yaralanmadan yıllarca sonra meydana gelen bilateral glokom, bu hastalığa karşı bir eğilim bulunduğuna (predispozisyona) işaret eder. Bununla birlikte oftalmolog, glokoma eğilim belirtilerine rağmen travmanın sekelleri herhangi bir gözde glokom meydana getirecek kadar şiddetli ise (örneğin, goniosinezi ve lens dislokasyonu yapacak kadar ağırsa), travma ile glokomun meydana gelişi arasında illiyet (nedensellik) bağı kurabilir.

Bu gibi olgularda, olayı hemen takiben yapılan göz muayenesi önem taşır. Gözün muayenesi ile lens, ön kamera açısı ve fundusun incelenmesi sekonder glokom yönünden fikir verir.

KAYNAKLAR

— Atrens, J.J., Mackinnon, B.O. and Simpson, G.D. (1974) *Canad. J. Ophthal.* **9**, 182.

— Gök, Ş. (1980) *Adlî Tıp*, 4. baskı, Filiz Kitabevi, İstanbul.

— Güldoğan, M. (1972) *Temel Kanunlarımızın Adlî Tıp Yönünden Uygulanması*, pp. 45 - 51, Adalet Bakanlığı Yayınları, Seri No: 11, Yarıaçık Cezaevi Matbaası, Ankara.

— Leibowitz, M.H. (1977) in *Forensic Medicine* (Tedeschi, C.G., Eckert, L.G. and Tedeschi, L.G., eds) Vol 1, pp. 88 - 131, 8th edn, WB Saunders Co., Philadelphia, London, Toronto.

— McBride, D.E. (1948) *Disability Evaluation*, 4th edn, JB Lippincott Co., Philadelphia, London, Montreal.

— Özen, H.C., Sözen, H. (1971) *Adlî Tıp ve Toksikoloji*, İ.Ü. Tıp Fakültesi Yayınları No: 1708, Sermet Matbaası, İstanbul

— Smith, S. (1977) in *Forensic Medicine*, (Tedeschi, C.G., Eckert, L.G. and Tedeschi, L.G., eds) Vol 1, pp. 150 - 151, 8th edn, JA Churchill Ltd., London.

— Sürel, Z. (1981) *Türk Oftalmoloji Gazetesi*, **11**, 149.

— Zagora, E. (1970) *Eye Injuries*, C. Thomas Publ., Springfield, Illinois.

Ayrı baskı için :

Prof. Dr. Şemsi Gök
İstanbul Üniversitesi
Cerrahpaşa Tıp Fakültesi
Adlî Tıp Anabilim Dalı
Cerrahpaşa, İstanbul

«Tahrik Kavramı»nın Adlî Psikiyatri Yönünden İrdelenmesi *

KRİTON DİNÇMEN

Adlî Tıp Kurumu, İstanbul, Türkiye

A PSYCHIATRIC EVALUATION OF PROVOCATION IN FORENSIC MEDICINE

Summary

It is the court who determines and evaluates the legal consequencies of the agent of provocation. However, given the fact that the object of provocation in man, the nature of the treatment and condition to which a man is exposed before being «*provoced*», its resistance to the provocation in question, the determination of the point up to which he can put up a bold front, the establishment of the powers of resistance to the efferent agent of provocation, the determination of the moral elements in them just like in the case where the kind, the length, the intensity and the repetitions of the event of a given agent of provocation which forms a totality together with the personality integrity of the individual exposed to provocations within the frame work of the close resemblance between the physiological concept of «*stimulus*» and the concept of «*provocation*», the kind and the intensity, the repetition and the length of the stimulus, that is, in physiological terms, the *summation of stimuli* and the kind of organ of response, all these contributing to bring about a whole unity of *stimulus → response* physiology.

Key words : *Agent of provocation - Stimulus - Response.*

Özet

Tahrikin maddî ve manevî unsurları üzerinde duruldu. Bu unsurların etkisi, kişiden kişiye farklı biçimlerde gözlenir ve kişi senelerce devam ettirdiği homeostasis'i koruma içgüdüsüyle tahrike karşı bir reaksiyonda bulunur; bu eylem bazan kanun nazarında suç sayılır. Bu sonuç fizyolojideki stimulus → cevap konseptine benzer. Bu nedenle tahrik unsurunun saptanabilmesi adlî tıpta önemli bir yer tutmaktadır.

Suçu oluşturan bir olayda «tahrik» unsurunun varlığının tahkiki, tetkiki, kabul veya reddi ve sonuçta ceza tayini üzerine şu veya bu şekilde tesiri - kanun nazarında - mahkemenin ve dolayısiyle hakimin takdir ve selâhiyetine ait bir husustur.

Nitekim TCK'nun tahrik unsurunu ilgilendiren 51. maddesinde bu husus açık olarak belirtilmektedir.

---

*) I. Adlî Tıp Günleri'nde tebliğ edilmiştir, Adana, 1984.

Madde 51 — Bir kimse haksız bir tahrikin husule getirdiği gazap veya şedit bir elemin tesiri altında bir suç işler ve bu suç ölüm cezasını müstelzim bulunursa müebbet ağır hapis cezasına ve müebbet ağır hapis cezasını müstelzim bulunursa yirmi dört sene ağır hapis cezasına mahkûm olunur. Sair hallerde işlenen suçun cezasının dörtte biri indirilir.

Tahrik ağır ve şiddetli olursa ölüm cezası yerine yirmi dört sene ve müebbet ağır hapis cezası yerine on beş seneden aşağı olmamak üzere ağır hapis cezası verilir.

Sair cezaların yarısından üçte ikisine kadarı indirilir.

Ancak, *tahrik* kavramının tetkik ve tahlilinde, söz konusu kavramı oluşturan unsurların çok büyük bir kısmının tıp disiplini altında mütalealarının icap ettiği görülür.

Bilindiği gibi *tahrik*'te iki grup unsur mevcuttur. *Tahrik*'i oluşturan eylem ve şartlar *tahrik*'in *maddî unsuru*'nu teşkil etmekte olup, gayet tabiî olarak, bir hadisede böylesine eylem ve şartların var olup olmadıklarının tesbiti, tetkiki, tahkiki ile sonuçta kabul veya redleri tamamen mahkemenin vazifesi ve selâhiyetinde bulunmaktadır. Bunun münakaşa edilecek herhangi bir tarafı yoktur.

Fakat, her *tahrik* hadisesinde *tahrik edilen bir kişi* de mevcuttur; neticede, *o tahrik* ile *o kişi* arasında oluşan ve tamamen tıbbî bir mahiyet arzeden karşılıklı etkileşimler ortaya çıkar ki, bunlar *tahrik*'in *manevî unsuru*'nu oluşturmaktadır.

Tahrik'e maruz kalan kişinin şahsiyet yapısı, *tahrik* olarak kabul edilen olayın vukuu esnasındaki ruhsal durumu, olay öncesi yakın tarihlerdeki ruhsal ve bedensel durumu ile kişinin kıymet ölçüleri, olumsuz tembihlere karşı dayanan gücü ve neticede taşımakta bulunduğu *yıkılma noktası*'nın tayini, olumsuz tembihlere cevap verme tarzı, kişinin maruz kalmış bulunduğu olayın o kişi için taşımakta olduğu *duygusal yük*'ün tayini gibi geniş tıbbî etkenler spektrumunun irdelenmesi adlî psikiyatristin mesuliyet ve selâhiyetinde bulunmaktadır.

Nitekim Dünya Sağlık Örgütü'nce kabul edilmiş *Hastalıkların Sınıflandırılması*'nda yer alan ve stress kavramına bağlı olarak *durumsal büyük had stress reaksionları* ismi altında toplanan hastalıklar grubunu oluşturan durumların *tahrik* kavramı ile yakınlığı kolayca anlaşılır.

Organizmanın ruhsal ve/veya bedensel *homeostasis*'ini bozmaya matuf, homeostasis'i tehdit eden, organizmanın kurmuş olup, büyük titizlikle korumaya çalıştığı muvazeneyi tehdit eden her ruhsal veya fiziksel olaya *stress* ismi verilmektedir. Bu bakımdan *stress* kavramı ile *tahrik* kavramının yakınlığı aşikârdır.

Demek oluyor ki, kişinin tüm hayatı boyunca kurmuş bulunduğu ve o zamana kadar titizce korumakta olduğu ruhsal ve/veya bedensel muvazeneyi bozacak her dış etken, o kişinin ontolojik varoluşunu tehdit edeceği cihetle, kişi için *tahrik* vasfını alır. Böyle hallerde, kişi, tam bir panik içinde ve senelerce devam ettirdiği muvazeneyi, homeostasis'i koruma çabası esnasında bazı eylemlerde bulunur ki, bu eylemler, bazan, kanun nazarında *suç* mahiyetini taşırlar.

Anlaşılıyor ki, bir kişi kendi kişilik entegrasyonunu, tamlığını, varoluşunu tehdi eden bir harici etken altında kaldığında o zamana kadar vermediği değişik cevaplar verebilir ki, bu gibi cevaplar bazan suçu oluştururlar.

Hadiseyi fizyolojik açıdan tetkik etmemiz faydalı olur kanısındayız. Fizyolojide mevcut *stimulus-tembih* kavramı ile *tahrik* kavramının yakınlığı ve hattâ eşdeğer ve eşmânâ olduğu düşünülürse, fizyolojideki *stimulus-cevap* konseptine benzer bir *tahrik → eylem* konseptini ortaya atabiliriz. Fizyoloji'de nasıl bir cevap organından muayyen bir cevabın alınabilmesi için organı etkileyen stimulus-tembih'in muayyen bir *şiddet-süre-tekrar*'ı yani summasyon göstermesi icap ediyorsa, *tahrik*'in oluşmasında da muayyen bir kişiyi muayyen bir hadisenin muayyen bir şiddet-süre-tekrar içinde etkilemesi icap etmektedir. İşte o zaman, hadisede tıbbî açıdan *stimulus-tembih-tahrik* unsurunun oluştuğunu söyleyebiliriz.

Yukarıda arzetmiş bulunduğumuz nazarî bilgiden anlaşılıyor ki, bir olayda tıbbî açıdan *tahrik unsuru*'nun var olup olmadığına karar verebilmemiz, *tahrik unsuru*'nun varlığını saptayabilmeniz için muayyen bir dizi işlemleri eksiksiz olarak tamamlamamız şarttır.

1 — Mahkeme tarafından tesbit ve kabul edilmiş *tahrik*'in *maddî unsuru*'nu oluşturan ve adlî tahkikat dosyasında belirlenen hususların dikkatle incelenmesi;

2 — Kişinin tam bir psikiyatrik muayene sonucu kişilik yapısı ve dolayısiyle kişinin kıymet ölçüleri, kendisi için *duygusal yük* taşıyan kavramların tesbiti ile kişinin *stress*'lere *karşı yıkılma noktası* ile tahriklere tahammül derecesi ve cevap verme tarzının tesbiti;

3 — Kişi ile kişinin maruz kalmış bulunduğu şartların bir bütün olarak tetkiki ile *o şartlar*'ın *o kişi* için duygusal yük taşıyıp taşımadıklarının araştırılması;

4 — *O kişi*'nin *o şartlar*'a maruz kalmış bulunduğu andaki ruhsal ve bedensel durumunun anlaşılması;

5 — *O şartlar*'ın taşımakta oldukları duygusal yük, şiddet, süre ve tekrar faktörleri ile kişinin o andaki ruhsal ve bedensel durumu bakımından *o kişi*'*nin yıkılma noktası*'nı aşmış olup olmadıklarının tayini.

İşte ancak bütün bunların tamamlanmasından sonradır ki, hekim *tahrik*'*in manevî unsurları*'nı tetkik etmiş olmakla, mahkemece tesbit edilmiş bulunan *tahrik*'*in maddî unsurları* muvacehesinde, fizyolojik açıdan, o kişide o hadiselerin *stimulus-tembih-tahrik* vasfını taşıyıp taşıyamadıklarını ve *stimulus* → *cevap* = *tahrik* → *eylem* durumunun oluşup oluşmadığı hususunda bir kanaata varabilir ve bu kanaatini tıbbî mütaleasında serdedebilir.

KAYNAKLAR

— Dinçmen, K. (1977) *Existentialist Psikiyatri*, Roche, İstanbul.

— Dinçmen, K. (1978) *Psikiyatri*, **2**, (2).

— Dinçmen, K. (1981) *Deskriptiv ve Dinamik Psikiyatri*, 2. baskı, İstanbul.

— Dinçmen, K. (1984) *Adlî Psikiyatri*, İstanbul.

— Laughlin, H. (1956) *The Neuroses in Clinical Practice*, WB Saunders Co., Philadelphia.

— Massermann, J. (1961) *Principles of Dynamic Psychiatry*, WB Saunders Co., Philadelphia.

— Menninger, K. (1938) *Man Against Himself*, Harvest Books, New York.

— Songar, A. (1983) *TCK'nun* 51. *Maddesi ve Psikolojik Tahrik Unsuru*, (Bildiri), Türk Psikoloji Derneği, Adlî Psikiyatri Semineri.

Ayrı baskı için :

Dr. Kriton Dinçmen
Adlî Tıp Kurumu
Cerrahpaşa, İstanbul

ADLİ TIP DERGİSİ
Journal of Forensic Medicine
Adli Tıp Dergisi 1985; 1(2): 133-140

Ringversuch zur Arsenbestimmung in Urin

PETER W. ENDERS [a], MARIKA GELDMACHER - von MALLINCKRODT [a], DANKWART STAMM [b]

[a] Institut für Rechtsmedizin der Universität Erlangen, Bundesrepublik Deutschland

[b] Max-Planck - Institut für Psychiatrie, München, Bundesrepublik Deutschland

İDRARDA ARSENİK BELİRTİMİNE İLİŞKİN LÂBORATUVARLARARASI BİR ÇALIŞMA

Özet

Biyolojik materyalin analizi gerek çevre analitiği, gerekse meslek hastalıkları ve klinik toksikoloji açısından etkin bir kalite kontrolünü gerektirir. Standart yöntemlerin devletçe geliştirilmesi ve denetiminin kesinlikle yeterli olmadığı görüldüğünden, Alman Adlî Tıp ve Klinik Kimya Dernekleri tarafından yürütülen bir program çerçevesinde hem klinik ve adlî toksikoloji lâboratuvarlarının kendi içinde, hem de söz konusu lâboratuvarlar arasında standardizasyona varmak amacıyla; kullanılan yöntemlerin duyarlılık, doğruluk, özgüllük ve tekrarlanabilirliği araştırılmaktadır. Bulguları sunulan bu inceleme 1983 yılında uygulanan idrarda talyum belirtimine ilişkin lâboratuvarlararası çalışmanın devamı olup, idrarda arsenik belirtimi ile ilgili bulguları içermektedir. Hazırlanan yapay idrar örnekleri içerisine belirli miktarda metaarsenat katıldıktan sonra, iki farklı derişimde arsenat iyonu içeren örnekler Federal Almanya'nın 46 lâboratuvarına postalanmıştır. Atomik absorbsyon spektrometrisi ile, gönderilen örneklerde arsenik düzeylerini belirleyen bu kuruluşlardan 29'unun (% 63) bildirdiği değer tolerans sınırının içinde, geri kalanınki ise dışındadır. Tolerans alt ve üst sınırları örneklere katılan arsenik miktarından standart sapmanın üç katını çıkarmak ve eklemekle belirlenmiştir. Elde edilen verilerin *Youden* diyagramına işlenerek incelenmesi sonucunda, lâboratuvarlararası denetimlerin sıklıkla yapılması gerektiği görülmüş ve yapay idrar örnekleri yerine, toplanmış (pooled) insan idrar örneklerinin kullanılması ve yalnız toksik bileşiklerin değil, bunların metabolitlerinin de lâboratuvarlara gönderilen materyale eklenmesi gerektiği sonucuna varılmıştır.

Summary

A report on an interlaboratory survey on arsenic in urine is presented. The arsenic concentrations in the control specimens (synthetic urine) have been determined before as assigned values, and are independent from the survey. To determine these assigned values, preferentially qualified reference laboratories were selected.

ATD **1** : *133 - 140 (1985)*

Adli Tıp Dergisi 1985; 1(2): 133-140

46 laboratories in the F.R.G. participated in the survey; the analytical method used was atomic absorption spectrometry. The results are discussed under statistical viewpoints and conclusions are drawn for subsequent work in this area.

EINFÜHRUNG

Die Analyse biologischer Materialien erfordert sowohl im Bereich der Umweltanalytik, der Arbeitsmedizin als auch im Bereich der klinisch-toxikologischen Analytik eine wirksame interne und externe Qualitätskontrolle. Die amtliche Eichung und die Entwicklung von Standardmethoden sind keineswegs ausreichend. Dies geht schon aus der Tatsache hervor, daß ein modernes Laboratorium eine größere Zahl von messenden Geräten benützt, die nicht eichfähig sind, wie z.B. Mikroliter - Pipetten und mechanisierte Analysengeräte. Außerdem kann auch durch eine amtliche Eichung nicht verhindert werden, daß nach dem Eichvorgang schwer erkennbare Defekte auftreten oder Geräte fehlerhaft bedient werden. Wesentlich sinnvoller ist es, ein System der Qualitätskontrolle zu verwenden, das sich an den Zuverlässigkeitskriterien orientiert.

Unter den Zuverlässigkeitskriterien sind insbesondere zu verstehen :

Präzision : Übereinstimmung zwischen wiederholten Messungen; sie hat keinen numerischen Wert.

Unpräzision : Standardabweichung oder Variationskoeffizient der Ergebnisse einer Serie von Wiederholungsmessungen.

Richtigkeit : Übereinstimmung zwischen der besten Schätzung einer Größe und ihrem wahren Wert; sie hat keinen numerischen Wert.

Unrichtigkeit : Numerische Differenz zwischen dem Mittelwert einer Serie von Wiederholungsmessungen und dem wahren Wert.

Spezifität : Fähigkeit einer analytischen Methode, nur diejenigen Komponenten zu bestimmen, die sie auch vorgibt zu messen.

Nachweisgrenze : Sicher vom Untergrund unterscheidbares Meßergebnis; meist das dreifache der Standardabweichung des entsprechenden Leerwertes.

Adli Tıp Dergisi 1985; 1(2): 133-140

Das System einer solchen Qualitätskontrolle, bestehend aus laborinterner und externer Qualitätskontrolle ist an anderer Stelle (1, 2) schon ausführlich beschrieben worden. Dieses Programm sieht die Verwendung von Kontrollproben vor, weil es unter den besonderen Gegebenheiten kleiner Analysenfrequenzen ohne besonderen Rechenaufwand durchgeführt werden kann und die folgenden Forderungen erfüllt :

1. Überwachung der zufälligen Fehler, d.h. Kontrolle der Präzision von Tag zu Tag in einem Konzentrationsbereich, der der häufigsten Entscheidungsgrenze entspricht.
2. Überwachung der systematischen Fehler, d.h. Richtigkeitskontrolle über den gesamten Meßbereich.
3. Das Verfahren ist ständig, d.h. auch bei der Untersuchung nur einer Patientenprobe in Notfällen anwendbar.
4. Durch das Verfahren kann der Analytiker Abweichungen sofort, d.h. schon während der laufenden Messungen oder gleich danach erkennen.

Kontrollproben

Zur Durchführung dieses Programms zur Qualitätskontrolle werden Kontrollproben benötigt, deren Matrix derjenigen der aktuellen Patientenprobe möglichst ähnlich ist. Aus diesem Grund wurde in Zusammenarbeit mit den Behringwerken, Marburg (F.R.G.) eine synthetische Matrix unter Benützung einiger gut bekannter physiologischer Bestandteile des menschlichem Harns aufgebaut. Die Kontrollproben enthielten Natrium-, Kalium- und Chloridionen in physiologischen Konzentrationen, sowie Albumin, einen gelben Farbstoff und andere organische Verbindungen wie Trichloressigsäure und 5 - Aminolävulinsäure. In Form leicht löslicher Salze wurden die Metalle Blei, Cadmium, Chrom, Kupfer, Nickel, Quecksilber, Arsen und Thallium, sowie Fluorid zugegeben.

Das Arsen für die beiden Kontrollproben wurde in Form von Meta - Arsenat zugefügt, so daß eine ungefähre Konzentration von 200 µg/L (batch Nr. 483) und von 600 µg/L (batch Nr. 484) resultierte. Nach der Herstellung der Lösung wurde der synthetische Urin lyophilisiert und anschließend kühl gelagert. Für den Ringversuch wurden die Proben dem Kühlschrank entnommen und auf dem Postweg versandt.

Adli Tıp Dergisi 1985; 1(2): 133-140

Sollwertermittlung

Zur Sollwertermittlung wurde die Arsenkonzentration in dem beschriebenen Kontrollharn mit der Methode der Atomabsorptionsspektrometrie durch besonders qualifizierte Referenzlaboratorien bestimmt. Dabei wurde das bewährte, von *Stamm* und *Hansert* (3, 4) angegebene Verfahren angewandt :

1. Für jede Analysenmethode müssen mindestens drei Referenzlaboratorien beteiligt werden.
2. Jedes Referenzlaboratorium muß für jede Methode an verschiedenen Arbeitstagen mindestens 10 Doppelbestimmungen unter Routinebedingungen durchführen.
3. Die Ergebnisse werden für jedes Referenzlaboratorium und jede Methode statistisch ausgewertet. Die Ergebnisse der ersten und der zweiten Messung jeder Doppelbestimmung werden separat berechnet. Bestimmt werden dabei die Häufigkeitsverteilung der analytischen Ergebnisse, der Mittelwert der Ergebnisse und die Standardabweichungen von Tag zu Tag und in der Serie.

Bei dieser Sollwertermittlung wurden folgende Ergebnisse erhalten :

As - Konzentration in Probe A : 642 µg/L,
Standardabweichung 33,0 µg/L.

As - Konzentration in Probe B : 199 µg/L,
Standardabweichung 9,0 µg/L.

Diese Ergebnisse sind zusammen mit denen des Ringversuchs in Tabelle 1 dargestellt.

Durchführung des Ringversuchs

Nach der Bestimmung der Sollwerte wurde ein kurzfristiger Ringversuch durchgeführt. Entsprechend den Vorschlägen von *Stamm* (5) beinhaltete die Organisation die vier folgenden wichtigen Schritte :

1. Jeder Teilnehmer erhält zwei Proben; sie werden als Probe A und Probe B gekennzeichnet.

Adli Tıp Dergisi 1985; 1(2): 133-140

2. Der Untersucher analysiert die Proben und gibt die von ihm angewandte Methode durch Kennzeichnen der Methode in einer Methodenliste an. Abschließend sendet er sowohl die analytischen Resultate, als auch den Code seiner Methode an den Organisationsleiter des Ringversuchs.

3. Der Ringversuchsleiter wertet die Ergebnisse auf der Basis der Sollwertermittlung aus: Ein Teilnehmer hat dann erfolgreich am Ringversuch teilgenommen, wenn die von ihm eingesandten Ergebnisse sich in einem Bereich (Toleranzbereich) um den ermittelten Sollwert bewegen, der von der dreifachen Standardabweichung eingegrenzt wird, die die Referenzlaboratorien während der Sollwertermittlung erzielten. Ein *Youden*-Plot, der diese Ergebnisse darstellt, wird für jede Methode konstruiert und jedem Teilnehmer übersandt.

Tabelle 1. Zusammenfassung der Ergebnisse aus Sollwertermittlung und Ringversuch.

	Sollwertermittlung		
	Sollwert SW	Standardabw.	Toleranzbereich
	µg/L	µg/L	SW − 3S SW + 3S
Probe A	642	33,0	543 – 741
Probe B	199	9,0	172 – 226
	Ringversuch		
	Mittelwert	Standardabw.	
	µg/L	µg/L	
Probe A	642	78,6	
Probe B	211	32,1	

Für die Auswertung entsprechend Punkt 3 ergaben sich gemäß den Ergebnissen der Sollwertermittlung die in Tabelle 1 angegebenen Toleranzbereiche. Der Ringversuch wurde von der Deutschen Gesellschaft für Rechtsmedizin organisiert; die Auswertungen erfolgten durch die Deutsche Gesellschaft für Klinische Chemie.

Adli Tıp Dergisi 1985; 1(2): 133-140

Ergebnisse

Am Ringversuch haben 46 Laboratorien teilgenommen. Die Ergebnisse von 29 (63 %) der Laboratorien lagen im Toleranzbereich um den Sollwert. 17 Laboratorien erfüllten diese Anforderungen nicht und hatten damit den Ringversuch nicht bestanden.

Die Ergebnisse des Ringversuchs wiesen für Probe A eine 2,4 fache und für Probe B eine 2,6 fach größere Standardabweichung auf, als die Ergebnisse der Referenzlaboratorien bei der Sollwertermittlung. Die Mittelwerte der Ergebnisse waren für Probe A identisch mit dem Sollwert von 642 µg/L. Für Probe B waren die Mittelwerte aus dem Ringversuch gegenüber dem Sollwert um 12 µg/L (6,0 %) erhöht.

Diskussion

Die Ergebnisse sind zusammenfassend in Tabelle 1 dargestellt; sie sind in guter Übereinstimmung mit den Ergebnissen eines weiteren Ringversuchs (6), der unter Verwendung der gleichen Kontrollproben durchgeführt worden war. Die dort erzielten Mittelwerte für AAS-Methoden waren 191 µg/L und 598 µg/L.

In Abbildung 1 sind die Ergebnisse des von uns durchgeführten Ringversuchs in ein *Youden*-Diagramm eingetragen. Das Quadrat in der Mitte des Diagramms grenzt die Toleranzbereiche SW + 3S (SW = Sollwert, S = Standardabweichung aus der Sollwertermittlung) für die Proben A und B ein. Laboratorien, die Ergebnisse außerhalb des Quadrats lieferten, hatten den Ringversuch nicht bestanden.

Schlußbetrachtung

Wir betrachten diesen Ringversuch zusammen mit einem im Jahr 1983 durchgeführten Ringversuch zur Bestimmung von Thallium in Urin (7) als einen ersten Schritt zur Qualitätssicherung und Qualitätskontrolle in der klinisch-toxikologischen und forensisch-toxikologischen Analytik insbesondere von Metallen. Diese Ringversuche müssen in der Zukunft wesentlich intensiviert werden, um sowohl den Erfordernissen der Praxis nach einer möglichst

Adli Tıp Dergisi 1985; 1(2): 133-140

realitätsnahen Qualitätskontrolle Rechnung zu tragen, als auch die Forderungen der Gesetzgebung zu erfüllen und die «*Durchfallquote*» bei Ringversuchen drastisch zu senken. Beide Ziele können nur durch intensive Bemühungen aller Beteiligten erreicht werden.

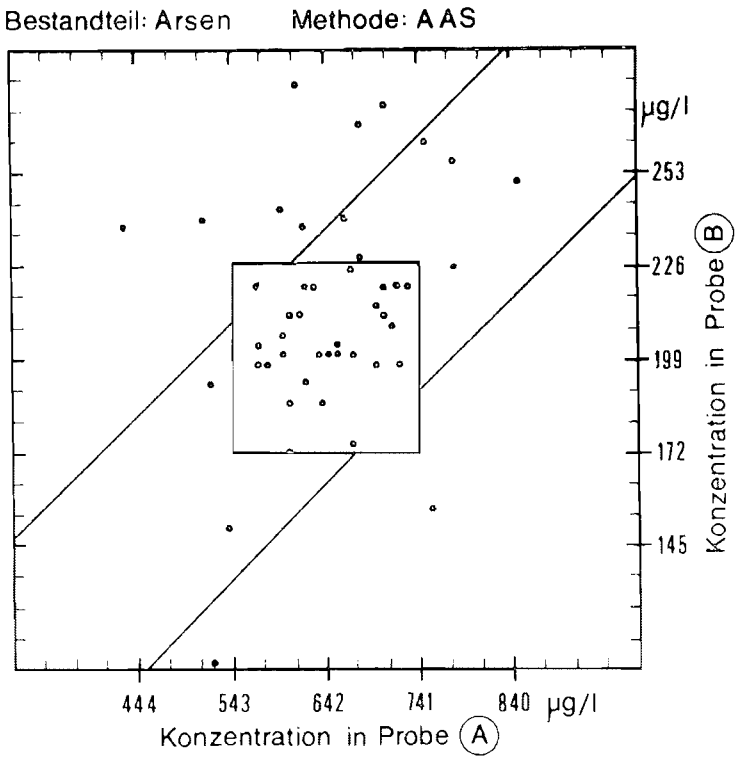

Abb. 1. *Youden* - Plot der Ringversuchsergebnisse.

Zum anderen werden weiterführende Untersuchungen durchgeführt werden müssen mit dem Ziel, die bisher verwendete sehr vereinfachte Matrix der eines nativen Urins anzunähern. Möglicherweise wird sich zeigen, daß nur die Verwendung von gepooltem Humanurin eine praxisgerechte Kontrolle der Matrixeinflüsse ermöglichen wird. Weiterhin wird den Fragen der Bindungsformen der verschiedenen Metalle und ihrer Bioverfügbarkeit bei der Konstruktion weiterer und verbesserter Kontrollproben Rechnung getragen

Adli Tıp Dergisi 1985; 1(2): 133-140

werden müssen. Insbesondere wird zu prüfen sein, inwieweit organische Verbindungen, die als Metaboliten mancher Metalle auftreten, ebenfalls in Kontrollproben eingebaut werden müssen.

LITERATUR

1 — Stamm, D. (1974) *Einführung der Qualitätskontrolle für die quantitativen klinisch-chemischen Untersuchungen in der Bundesrepublik.* Mittlg. Dtsch. Ges. Klin. Chem. **5**, 65 - 78.

2 — Stamm, D. (1980) *Die Meßsicherheit bei quantitativen klinisch-chemischen Untersuchungen.* PTB - Mittlg. **90**, 134 - 146.

3 — Stamm, D. (1979) *Reference materials and reference methods in clinical chemistry.* J. Clin. Chem. Clin. Biochem. **17**, 283 - 297.

4 — Hansert, E., Stamm, D. (1980) *Determinaton of assigned values in control specimens for internal accuracy control and for interlaboratory surveys.* J. Clin. Chem. Clin. Biochem. **18**, 461 - 490.

5 — Stamm, D. (1971) *Ringversuche in der klinischen Chemie.* Schweiz. Med. Wochenschr. **101**, 429 - 437.

6 — de Zeeuw, R.A. (1984) persönliche Mitteilung über eine «*Exploratory Study in the Field of Systemaiic Toxicological Analysis*».

7 — Geldmacher-von Mallinckrodt, M., Stamm, D., Enders, P. (1984) *Interlaboratory survey on thallium in urine.* Z. Rechtsmed. **93**, 219 - 225.

Korrespondenzautor :

Prof. Dr. Dr. Marika Geldmacher-von Mallinckrodt
Institut für Rechtsmedizin,
Universitätsstr. 22,
D - 8520 Erlangen
Bundesrepublik Deutschland

ADLİ TIP DERGİSİ
Journal of Forensic Medicine
Adli Tıp Dergisi 1985; 1(2): 141-146

Guidelines for Gynecological Evaluation of Sexual Assault and Rape Victims

AKİF POROY

Department of Obstetrics and Gynecology
34th General Hospital
APO New York 09178, U.S.A.

IRZA GEÇME VE IRZA TASADDÎ VAK'ALARINDA JİNEKOLOJİK MUAYENE VE DOKÜMANTASYON

Özet

İğfal kurbanlarına yeterli ve gerekli tıbbî müdahalenin yapılabilmesi için, seksüel saldırının toplumsal ve emosyonel sonuçları göz önünde bulundurulmalı ve olay geniş bir açıdan değerlendirilmelidir. İğfal kurbanının genel ve jinekolojik muayenesi vakit kaybetmeden yapılmalı ve gerekli âcil bakımı sağlanmalıdır. Irza geçme sonucu bir gebelik veya zührevî hastalık olasılığı göz önünde bulundurulmalı, hasta kısa ve uzun vâdede görülebilecek psikolojik travmaya karşı takviye edilmelidir. Bu muayeneden gaye, öncelikle hastanın sağlığı için gerekli önlemlerin alınması ve adlî tıp açısından gerekecek bulguların saptanmasıdır. Bu makalede, iğfal kurbanlarının adlî tıp açısından değerlendirilmesinde, jinekolojik muayene ve dokümantasyonun önemine değinilerek, ırza geçme vak'alarında jinekolojik anamnez ve muayene esasları ayrıntılı olarak sıralanmakta, ayrıca adlî tıp açısından önemli olan mikroskopik, biyokimyasal, serolojik ve bakteriyolojik lâboratuvar yöntemleri incelenmektedir.

Summary

The social and emotional consequences of sexual assault must be understood from a broad perspective, if the health care community is to provide adequate medical service to rape victims. Medical management includes immediate care of physical injuries, the conduct of a medical and gynecological examination, attention to the possibility of gestation or venereal disease, and emotional support to acute and long-term psycological trauma. The purpose of the examination is first the welfare of the victim and secondarily to gather documentation. Once sexual assault has been reported to the legal authorities, a complex legal process is set in motion. In this review, I shall focus the reader's attention on the importance of the gynecological documentation and guidelines for gynecological evaluation of the rape victims.

ATD **1** : *141 - 146 (1985)*

Adli Tıp Dergisi 1985; 1(2): 141-146

The psychological and physical traumas of the rape victim require competent medical care. Sexual assult, rape has been characterized as a crime that degrades and violates the victim's sense of self (1, 2).

I believe there are several steps the Obstetrician - Gynecologist can take that will improve his ability to care for rape victims. Since rape is legally defined crime rather then a medical diagnosis, health-care professionals must be familiar with basic legal aspects of sexual assault.

The social and emotional consequences of sexual assault must be understood from a broad perspective, if the health care community is to provide adequate medical service to rape victims (3).

In this review, I shall focus the reader's attention on the importance of the gynecological documentation and guidelines for gynecological evaluation of the rape victims.

The appropriateness and consequences of rape have long been subjects of considerable speculations. In the past there were numbers of misconceptions, including the assumptions that women secretly enjoy sexual assault, that a woman cannot be raped unless she wants to be raped (4). In view of these negative attitudes toward rape victims, some authors tend to regard sexual assault as a reflection of societal prejudice toward women (5, 6). In a study of 646 cases, done by *Amir* (2), obtained through police records in US, he concluded that most rapes occur in the home, rather than in the parks, and most rapes are planned, rather than being impulsive acts. Rape has no boundaries defined by age, health, or physical appearence. There have been reports of rape victims, five months of age or as old as their nineties (8 - 11). Once sexual assault has been reported to the legal authorities, a complex legal process is set in motion (12).

Medical management of the rape victim includes the immediate care of physical injuries, the conduct of a medical and gynecological examination, attention to the possibility of gestation or venereal disease, and emotional support to acute and long term psychological trauma (3, 13).

Adli Tıp Dergisi 1985; 1(2): 141-146

History

1 — *Presenting complaint* :

2 — *Age* : 3 — *Gravidity* : 4 — *Parity* : 5 — *Age of menarche* :

6 — *Last mense* : 7 — *Patient known to be pregnant* ?

8 — *Date of termination of last pregnancy* :

9 — *Most recent coitus prior to alleged sexual assault.* Date :
Time : Condom used ? Yes ( ) No ( )

10 — *Current mode of contraception used by patient*, if any :

11 — *Vaginal tampons used* ? Yes ( ) No ( ) Age begun :

12 — *Douching practiced* ? Yes ( ) No ( ) Most recent :

13 — *During alleged assault* :
Did penis penetrate vulva ? Yes ( ) No ( )
Assailant experience orgasm? Yes ( ) No ( ) Don't know ( )
Assailant wear a condom? Yes ( ) No ( ) Don't know ( )
Attemt, fellatio, and/or consumate ( ) cunnilingus ( ) none ( )

14 — *Since alleged assault has patient* :
Douched : Yes ( ) No ( )
Bath or showered : Yes ( ) No ( )
Defecated : Yes ( ) No ( )
Urinated : Yes ( ) No ( )

15 — *Has patient knowledge of* :
Any present medical problems : Yes ( ) No ( )
Any current medications : Yes ( ) No ( )
Any drug allergy : Yes ( ) No ( )

16 — *Has patient had a venereal disease* : past ( ) present ( )
Describe therapy if known.

17 — *Has patient been raped before?* Yes ( ) No ( )

18 — *Any history of emotional illness?* Yes ( ) No ( )

19 — *Any previous vaginal surgical procedures* : Yes ( ) No ( ) Describe :

20 — *In 24 hours immediately prior to alleged assault, did patient use alcohol or drugs?* If so, describe time and amount of ingestion.

The purpose of the medical examination is first the welfare of the patient and secondarily to gather documentation.

Adli Tıp Dergisi 1985; 1(2): 141-146

Physical examination

1 — *BP* : *Pulse* : *Temperature* : *Respiration* :

2 — *Emotional status* :

3 — *Condition of clothing and general appearance of patient* :

4 — *Body surface* : Locate and describe any injuries evident such as ligature marks, abrasions, ecchymoses, bite marks, open wounds, etc.

5 — *Mouth* : 6 — *Fingernails* :

7 — *Pelvis* : a. Vulva b. Vaginal introitus
c. Vaginal Canal d. Cervix
e. Uterus and Adnexe f. Hymen
g. Perineum h. Anus

8 — *Medications and treatment prescribed for presenting problem* :

9 — *Follow-up treatment recommended* :

The risk of venereal disease resulting from sexual assault or rape is of unknown magnitude, but definitely requires attention. When prophylactic treatment is desired, the drug of choice is Penicillin. If there is a risk of gestation as a result of the rape, emergency preventive measures should be explained and discussed in detail with the patient.

Laboratory specimens

1 — *Pubic hair combing* : Thoroughly comb patient's pubic hair and deposit all retrieved hairs into an envelope and label. Pluck, or cut at skin level, 10 - 12 hairs from patient's pubis for use as a known standard. Place in an envelope, seal and label.

2 — *Spermatozoa motility examination* : Mix one drop of vaginal fluid with one drop of normal saline solution on a glass slide and examine immediately for spermatozoa motility.

Results : Sperm found : Yes ( ) No ( )
Motile ? : Yes ( ) No ( )
Date and time of examination :

If spermatozoa are found, air dry the slide, coat with fixative and label. Let coating dry and give to the investigator.

Adli Tıp Dergisi 1985; 1(2): 141-146

{*Groth* and *Burgess* (14) noted a relatively high rate of sexual dysfunction, 16 % of the rapist were impotent and 15 %were unable to ejaculate. Therefore, failure to detect as microscopic identification of spermatozoa or prostatic acid phosphatase in vaginal secretions does not rule out the possibility of vaginal penetration having occurred (15)}.

3 — *Acid phosphatase study* : Saturate a cotton-tipped swab in the vaginal pool and any other suspected orifice or liquid. Return the swab to its appropriately labeled tube. Give to the investigator.

4 — *Cytologic smears* : Using a cotton-tipped applicator, make 2 glass slide smears of fluids from the vagina. Coat with fixative and label appropriately. One slide from each set of two will be used for staining for spermatozoa and the other will be retained for possible use in ABO grouping. Give slides to investigator after proper labeling.

5 — *Bacteriology* : Using the culture system swab, take a smear from appropriate areas for culturing possible *N. gonorrhea*.

6 — *Serology and hematology* : Collect approximately 7 ml of venous blood into 2 plain vacutainers (no anti-coagulants). Give to the investigator. Send the other tube to your local laboratory for serological tests for *syphilis*, if appropriate.

7 — *Secretor status* : 2 - 3 ml of patient's saliva should be collected onto the filter paper and air dried.

8 — *Fingernail scrapings* : Using a wooden applicator stick or the fingernail clipper scripe the underside of all nails.

9 — *Clothing* : Stained and/or torn cloting should be air dried, placed in a plastic bag.

10 — *Other specimens* (*if indicated*) : a) Urine for pregnancy test, b) Urine for analysis if bladder traumatized, c) Blood for toxicology, d) Photographs.

In the emergency evaluation of rape and sex assault victims it might be necessary to administer sedatives and tranquilizers also emotional support from health-care professionals is of critical importance.

Adli Tıp Dergisi 1985; 1(2): 141-146

REFERENCES

1 — Goodwin, J. (1982) *Sexual Abuse*, J. Wright PSG Inc., Boston.

2 — Metzger, D. (1976) *Amer. J. Psych.*, **133**, 405 - 408.

3 — Müller - Luckmann, E. (1984) in *Praktische Sexualmedizin*, (H. - J. Vogt, W. Eicher, V. Herms eds), pp. 33 - 38, Verlag Medical Tribune, Wiesbaden.

4 — Schultz, L. G. (1975) *Rape Victimology*, C. Thomas Publisher, Springfield.

5 — Horos, C.V. (1974) *Rape : the private crime a social horror*, New Canaan Conn. Tobey Publ.

6 — Kröhn, W. (1984) *Sexualmedizin*, **13**, 129 - 136.

7 — Amir, M. (1971) *Patterns in Forcible Rape*, University of Chicago Press, Chicago.

8 — Lanier, D.C., Gravesen, R.G. (1982) *J. Sex Education & Therapy*, **8**, 20 - 24.

9 — Massey, J.B., et al. (1971) *Obstet. Gynecol.*, **38**, 29 - 36.

10 — Trube - Becker, E. (1984) *Sexualmedizin*, **4**, 190-195.

11 — Wille, R. and Bachl, S. (1984) *Die Sexualdelinquenz in der Kriminalstatistik*, Mitteilungen der Gesellschaft für praktische Sexualmedizin, No. 5, pp. 8 - 12.

12 — Albee, G., Gordon, S., Leitenberg, H. (1983) *Promoting Sexual Responsibility and Preventing Sexual Problems*, University Press, New England.

13 — Hayman, C.R., Lanza, C. (1971) *Amer. J. Obstet. Gynecol.*, **109**, 480 - 486.

14 — Groth, A.N., Burgess, A.W. (1977) *New Engl. J. Med.*, **297**, 764 - 766.

15 — Schumann, G.B., et al. (1976) *Amer. J. Clin. Pathol.*, **66**, 944 - 952.

Reprints request to :

Dr. med. A. Poroy
Department of Obstetrics and Gynecology
34th General Hospital
APO New York 09178, U.S.A.

ADLİ TIP DERGİSİ
Journal of Forensic Medicine
Adli Tıp Dergisi 1985; 1(2): 147-151

Çocukluk Yaşlarındaki Cinsel Suçların Adlî Psikiyatrik Yönden İrdelenmesi *

KRİTON DİNÇMEN

Adlî Tıp Kurumu, İstanbul, Türkiye

STUDY OF SEXUAL OFFENCES IN CHILDREN FROM THE POINT OF VIEW OF FORENSIC MEDICINE

Summary

This article deals with the discernment power in children and young adolescences of the *meaning and consequencies of the offences committed by them* and also with the *moral discernment of the evil act of being violated* in the light of the Turkish Penal Code and the case-laws of the Council of Forensic Medicine of Turkey.

Despite the fact that the minimum age at which a child is capable of discerning the meaning and consequences of sexual offences committed has been set at 11, the fact that the minimum age of discernment of the evil act and of being psychologically capable of opposing to it was decided as 7, was made subject of dicussion. It was argued that this was not compatible with the make-up of the personality and with the psychosexual development concepts, and emphasis was made that such a state of affairs ill sorted with the basic data of psychodynamics and clinical psychiatry, it was pointed out that it had become indispensable that the minimum age be corrected as 11.

It was further pointed out that the discernment of the evilness of the act of violation to which a child is exposed did not always keep pace with the capacity of psychological resistance against it and that, since, given the fact that, quite often, the *seduction* adversely affected the child's psychological resistance against assault, the two concepts should be studied and decided up on separately and independently from each other.

Keywords : *Discernment power - Minimum age of discernment - Turkish Penal Code*

Özet

Cinsel suç hadiselerinde-ister sanık, isterse mağdur durumda olsun - çocukların kanunla farik ve mümeyyiz veya kötülüğü müdrik ve mukavemete muktedir nitelikte kabul edildikleri alt yaş limitlerinin tıbbî ölçülerin çok dışında olduğunu görmekteyiz. Bu yazıda, konu ile ilgili görüşlerimiz tartışılmış olup, alt yaş limitinin 11 olması önerisi getirilmiştir.

*) XX. Millî Nöroloji, Nöroşirürji ve Psikiyatrik Bilimler Kongresi'nde (Bursa - 1984) tebliğ edilmiştir.

Adli Tıp Dergisi 1985; 1(2): 147-151

Bir kişinin işlemiş olduğu bir suça karşı ceza görebilmesi için, bu kişinin, hareket ile irade ve şuur serbestisi içinde bulunması, hadiseleri realize edip onlardan sağlıklı sonuçlara varabilme kabiliyetinin tam olması icap etmektedir. Bu hususlar ise kişinin, bir taraftan bu vasıflarını azaltacak herhangi bir zekâ geriliği veya akıl hastalığına musap olmaması, diğer taraftan da muayyen bir yaş olgunluğuna ermiş olmasıyla mümkündür. TCK'na göre, zekâ geriliği veya akıl hastalığı göstermeyen ve 15 yaşını bitirmiş her kişi ceza ehliyetini haiz olarak kabul edilmektedir. Bu ehliyet 16. yaş ile 18. yaş arasında muayyen bir nisbet içinde olup 19. yaştan itibaren tam kabul edilir.

Kişi, hayatının ilk 11 yılı süresince herhangi bir şekilde ceza ehliyetini haiz olarak kabul edilmemesine mukabil, 12 - 15. yaşları arasında işlemiş bulunduğu suçların ancak anlam ve sonuçlarının tam bilincinde olduğu saptandığı takdirde, bir dereceye kadar mesul addedilerek kanunun bu durumda öngördüğü cezayı alır. Bu gibi hâllerde, herhangi bir zekâ geriliği veya çocukluk devresi psikiyatrik sendrom ârâzı göstermeyen bir çocuk - işlemiş bulunduğu suçta herhangi özel psikopatolojik bir öğe bulunmadığı takdirde - suçunun *farik ve mümeyyizi* olarak kabul edilmektedir. Burada, suç deyimiyle, işlenebilecek tüm suçlar kasdedilmektedir.

Konuyu açıklamak amacıyla, çocukların cinsel suçlar ile ilgili olabilme ihtimalleri üzerinde durmak doğru olur kanısındayım. Bir cinsel suç vak' asında çocuk, suçun faili (ya da sanığı) veya suçun mağduru olarak karşımıza çıkar.

Sanık durumunda bulunan 11 yaşını bitirmiş ve 16 yaşından gün almamış çocuğun, *farik ve mümeyyiz olup olmadığı*'nın tayininin yanısıra, 16 yaşından gün almamış ve cinsel suçun mağduru veya mağduresi durumunda bulunan çocuğun *maruz kaldığı hadisenin ahlakî kötülüğünü idrak edecek ve olaya ruhsal yönden karşı koyabilecek derecede hislerinin gelişmiş olup olmadığı*'nın tayini de adlî psikiyatristin vazifesidir. Bu konu ile ilgili olarak oldukça ilginç bir uygulama ile karşılaşmaktayız; hâlen geçerli olan içtihatlara göre, 7 yaşını bitirmiş olup, herhangi bir zekâ geriliği veya çocukluk devresi psikiyatrik sendrom ârâzı göstermeyen her çocuğun, ırzına geçilme veya ırzına tasaddide bulunulma hadisesinin ahlakî kötülüğünü idrak edecek ve hadiseye ruhsal yönden karşı koyabilecek derecede hislerinin gelişmiş olduğu kabul edilmektedir. Yani, çocuğun 7 yaşından sonra kendi cinselliğinin sorumluluğunu taşımaya ehil olduğu kabul edilmiş bulunmaktadır.

Kişiliğin kuruluşunda temeli oluşturan psiko-seksüel olgunlaşmanın kademelerini göz önüne aldığımızda, genelde cinsel suç hadiselerinde -ister sanık,

Adli Tıp Dergisi 1985; 1(2): 147-151

isterse mağdur durumunda olsun- çocukların kanunen *farik ve mümeyyiz* veya *kötülüğü müdrik ve mukavemete muktedir* nitelikte kabul edildikleri alt yaş limitlerinin tıbbî ölçülerin çok dışında olduğunu görmekteyiz. Nitekim, bu tür suçların fail ve mağdurlarının büyük bir çoğunluğunun onbeş yaşından küçükler arasında bulunduğu göz önüne alındığında, yukarıdaki iddiamızın haklılığı daha da belirginleşir.

11-12 yaşları arasında bulunan ve psiko-seksüel olgunlaşmasının polimorf sapıklık devresi içinde veya onun tam bitiminde bulunan bir çocuğun, ırza tasaddi veya ırza geçme fiilerini -kelimenin tam manasıyla- tefrik ve temyiz edebilme kabiliyetinde olabileceği ve fiili şehevî bir his ile icra edebileceği tartışmaya çok açık bir konudur.

Bu hususta adlî tahkikat dosyalarını tetkik ettiğimizde, çoğunlukla, aynı yaştaki çocukların bu aktları karşılıklı fail ve meful durumunda işlemekte oldukları izlenir. Hâdisede *şehevî bir his*'ten ziyade, o yaşlarda cinsel konularda hadisenin kökeninde daima ön plâna geçen *merak*, *özenti* veyahut -failler için- *hostilite*'nin ifadesi gibi vasıfların yatmakta olduğu görülür. Böyle bir durumda, fail için *suçunun farik ve mümeyyizidir* diyebilmek temel psikodinamik verilere ters tüşer.

Hislerin, ırzına geçilme veya ırzına tasaddide bulunulma hadiselerinin ahlakî kötülüğünü idrak edecek ve olaya ruhsal yönden mukavemete muktedir olacak derecede gelişmiş olduğunun kabul edildiği 7 yaş asgarî limiti ise, kabulü büsbütün güç olan bir husustur. Oedipal devreden henüz çıkmış aseksüel yaşam içinde bulunan bir çocuğun hislerinin, ırza ait hadiselerin idrakinde olacak kadar gelişebileceğini tasavvur edememekteyiz. Bu hissin gelişmesi, kanaatimizce en erken olarak, ancak pubertenin sonunda belirebilir.

Kaldı ki, adlî psikiyatrik tatbikatta çok defa tuhaf durumlar ile karşılaşırız. Şöyle ki, bir çocuk 10 yaşında iken işlediği cinsel bir suçun sanığı sıfatıyle *farik ve mümeyyiz* olarak kabul edilmemesine karşın, aynı çocuk aynı suçun mağduru olduğunda *hadisenin ahlakî kötülüğünü idrak edecek derecede hisleri gelişmiş* sayılmaktadır. Aynı hadisede, aynı fiilde, aynı kişi sanık olduğunda *hadiseyi anlayamıyacak ve ciddiyetini kavrayamıyacak derecede küçük* olarak görülmesine karşın, mağdur olarak karşımıza çıktığında *hadisenin ahlakî kötülüğünü idrak ve olaya ruhsal yönden mukavemet edebilecek derecede hisleri gelişmiş ve büyük* olarak kabul edilir.

Bu konuda üzerinde durmak mecburiyetinde olduğumuz diğer bir husus da herhangi bir zekâ geriliği veya çocukluk devresi psikiyatrik sendrom ârâzı

Adli Tıp Dergisi 1985; 1(2): 147-151

göstermeyen ve ırzına geçilme ile ırzına tasaddide bulunulma fiillerinin ahlakî kötülüğünü idrak edecek derecede hisleri gelişmiş bulunan her çocuğun, muhakkak surette hadiseye ruhsal yönden mukavemete muktedir olarak kabul edilmekte olduğudur. Zira, pek çok vak'ada, bu hissin geliştiğine şahit olmamıza rağmen, mağdurun, çocukluğunun yaratmış olduğu bir kandırılabilirlik nedeniyle, olayın en başından, ona yaklaşan bir kimsenin niyetlerinin ve onunla giriştiği ilişkinin sonuçlarının mahiyet ve derecelerini anlayabilmesinin olanak dışı olduğu görülmektedir. Bilhassa mağdur ile sanık arasında büyük bir yaş farkı olduğunda, hele bizim gibi *amca, ağabey, baba* kavramlarının çok saygın olduğu memleketlerde, bir yaşlı kişi ufak bir çocuğa «*babana benim para borcum var... gel sana parayı vereyim de babana götür*» veya «*bu duvarın arkasında köpek yavruları var... onları sevmek istermisin? gel onları sana vereyim*» gibi yaklaşımlarda bulunduğunda, 7 - 8 yaşlarındaki bir çocuğun, ne kadar akıllı ve zekî olursa olsun, o yaklaşımın ardında yatabilecek ard niyeti kavrayabileceği ve dolayısiyle *olaya ruhsal yönden mukavemet edebileceği* düşünülemez. Bu bakımdan da *ahlakî kötülüğünün idrak edilebilmesi* komponenti'nin otomatik olarak *olaya ruhsal yönden mukavemete iktidar* manasına gelmemesinin icap ettiğine de işaret etmek isterim.

Psikiyatrlar arasında oldukça geniş çapta yaptığımız bir ankette, alınan cevapların %80'i ırzına geçilme veya ırzına tasaddide bulunulma hadisesinin ahlakî kötülüğünün idrak edilmesine imkân verecek derecede hislerin geliştiği yaş olarak 11-12 yaşlar gösterildi. Cevapların % 100'ünde ise ırzına geçilme veya ırzına tasaddide bulunulma hadisesinin ahlakî kötülüğünü idrak edecek derecede hislerin gelişmiş bulunduğu hallerde de çocuktaki kandırılma (kandırılabilir olma) özelliğinin, onun olaya ruhsal yönden mukavemetini olumsuz şekilde etkileyeceği belirtildi.

Hadiseyi adlî psikiyatrik ve psikodinamik bakımdan tetkik etmek gayesi ile arz etmiş bulunduğumuz tıbbî formülasyonların sonucu olarak, çocukluk yaşlarında bir cinsel suça ister fail, isterse mağdur olarak karışan bir çocuğun, gerek *farik ve mümeyyiz* gerekse *maruz kalmış bulunduğu fiilin ahlakî kötülüğünü müdrik* olarak kabul edilebilmesi için, her iki durumda da kişilik olgunlaşması bakımından aynı seviyede olması icap ettiği cihetle, her iki hâlde de, alt yaş sınırın pubertenin bitimi olarak sayılan 11 yaşın kabulünün doğru olacağına işaret etmek isterim.

Adlî psikiyatri tatbikatında hergün çok büyük bir sorun olarak karşımıza çıkan bu konunun irdelenmesinin çocuk psikiyatrisi bakımından da önemli olduğu aşikârdır.

Adli Tıp Dergisi 1985; 1(2): 147-151

KAYNAKLAR

Dinçmen, K. (1978) *Psikiyatri*. **2** (2).

Dinçmen, K. (1981) *Deskriptiv ve Dinamik Psikiyatri*. 2. baskı. İstanbul.

Dinçmen, K. (1984) *Adlî Psikiyatri*. İstanbul.

English, S., Pearson, G. (1964) *Common Neuroses of Children and Adults*, Norton Co., New York.

Laughlin, H. (1956) *The Neuroses in Clinical Practice*, WB Saunders Co., Philadelphia.

Massermann, J. (1961) *Principles of Dynamic Psychiatry*, WB Saunders Co., Philadelphia.

Ayrı baskı için :

Dr. Kriton Dinçmen
Adlî Tıp Kurumu
Cerrahpaşa, İstanbul

ADLİ TIP DERGİSİ
Journal of Forensic Medicine
Adli Tıp Dergisi 1985; 1(2): 152-156

Trafik Kazası Geçiren Kimselerde Travma İle Ölüm Sebebi Arasında Nedensellik Bağı Kurulurken Dikkat Edilmesi Gereken Hususlar

MEHMET KILIÇ [a], ZEKİ SOYSAL [b], ÖZDEMİR KOLUSAYIN [b]

[a] Adlî Tıp Kurumu, İstanbul, Türkiye

[b] İstanbul Üniversitesi, Cerrahpaşa Tıp Fakültesi, Adlî Tıp Anabilim Dalı, Adlî Tıp Enstitüsü ve Adlî Tıp Kurumu, İstanbul, Türkiye

THE MAIN POINTS OF THE CAUSATIVE FACTORS AFFECTING THE REASONS FOR DEATH OF TRAFFIC - ACCIDENT - VICTIMS

Summary

There is an unprecedented increase in the number of people dying from traffic accidents, and the transport accidents are the major cause of accidental deaths each year in Turkey. In forensic medicine, the task of complete evaluation of the primary cause of death is not easily accomplished, and it becomes especially in cases associated with accidents. For complete evaluation of a case of accidental death, the autopsy examination should be supplemented by toxicologic and histopathologic investigations, and the results of these investigations will help to diagnose the primary cause of death in the cases of concomitant diseases (arterial aneurysm of brain, myocarditis, CO, narcotics, e.t.c.) and accidental trauma.

Keywords : *Traffic accidents - Primary cause of death - Autopsy*

Özet

Bu yazıda trafik kazasına uğradıktan hemen veya aradan bir süre geçtikten sonra ölen olgularda nedensellik (illiyet) bağı kurulurken dikkat edilmesi gereken hususlara değinilmiştir.

Modern yaşamda trafik kazalarının sayısı korkunç denecek kadar yüksektir. Trafikle ilgili vücut travmaları konusu, klinikte olduğu kadar adlî tıpta da önemli bir yer tutar. Hattâ ölümle sonuçlanan olaylarda kişinin ölümden sonraki hukukunun aranması, adlî tıp araştırmaları ile gerçekleştirildiğinden, klinikten daha da önemli olduğu söylenebilir. Ölümle sonuçlanmayan olgular

Adli Tıp Dergisi 1985; 1(2): 152-156

dahi, adlî tıp tarafından incelenerek, şahsın uğradığı zararlar cezaî ve hukukî yönden tazmine esas olacak şekilde ortaya konur.

Ölümle sonuçlanan olgularda en önemli sorunlardan biri, travma ile ölüm arasındaki nedensellik (illiyet) bağının saptanmasıdır. Bu konudaki adlî ve tıbbî görüş açıları birbirinden oldukça ayrı olabilir. Nedenselliğin tıbben tesbiti daha da karışıktır. Çünkü çok sayıdaki etkili faktörlerin ve mekanizmaların tesbitine, kesin ve tam olan delillerin varlığına gereksinim duyulur.

Nedensellikle ilgili adlî tesbit bundan daha da ampiriktir. Ölümle ilgili hususlar muhtemel ve adlî yönden etkili olan sebepler üzerinde toplanır. Ölümün tıbbî sebebinin veya şeklinin ölüm raporuna kaydedilmesi, adlî sorumluluğun belirlenmesinde yardımcı olur.

Özellikle trafikle ilgili ölümler hakkındaki belgeler, adlî tıpla ilgili konuları iyi bilen hekimler tarafından düzenlenmelidir.

Bugün Türkiye'de adlî tabip bulunmayan şehir ve ilçelerde, adlî tabiplik zorunlu olarak Hükûmet Hekimlerine yaptırılmakta bu nedenle, otopsi yapılmaktan kaçınılmakta ve bulgularla şahit ifadelerine dayanarak ölüm sebebi tayin edilmeye çalışılmaktadır. Bu durum ise adlî yanılgılara yol açmaktadır.

Trafik kazasından h e m e n s o n r a ölen olgularda nedensellik tayini

Trafik kazası ile ölüm arasındaki nedensellik bağı, yaraların tipi, lokalizasyonu, şekli ve ağırlığına dayanarak kısmen belirlenebilir. Patolojik proçesin kronolojik yaşının kazadan sonraki yaşama süresi ile olan ilişkisi de çok önemlidir.

Ölüm, yalnız ağır künt travmanın bulunduğu veya travmaya önemsiz bir tıbbî hastalığın eşlik ettiği durumlarda hiç tereddüt etmeden uğranılan travmaya bağlanır.

Hafif veya ağır bir travmatik olayla birlikte bazı patolojik proçeslerin de bulunduğu durumlarda ise, ölüm sebebinin belirlenmesi konusunda güçlüklerle karşılaşılabilir. Bu gibi durumlarda, yaralanmadan önce mevcut olan cezayı hafifletici sebepleri, ancak dikkatli bir otopsi ile ortaya çıkarmak mümkündür. Böylece, yapılan otopsi ile kazayı yapan kişinin menfaatleri de korunmuş olur. Buna bir örnek verecek olursak, beyin damarlarından birinde anevrizması bulunan bir şahsın uğradığı trafik kazası esnasında darbenin

Adli Tıp Dergisi 1985; 1(2): 152-156

isabet ettiği damarın zayıf olan anevrizmalı kısmı yırtılarak ölüm meydana gelebilir. Böyle bir olguda yapılacak olan dikkatli bir otopsi ile ölümün, gerçekte öldürücü şiddette olmayan travmanın etkisiyle mevcut anevrizmanın yırtılması sonucu meydana gelmiş olduğunu belirlersek, kazayı yapan kişinin alacağı cezanın azaltılmasını sağlamış oluruz.

Trafik kazasına uğradıktan bir süre sonra ölen olgularda nedensellik tayini

Trafik kazası nedeniyle uğranılan travmadan sonraki uzun bir latent dönemi izleyen patolojik durum ve ölümle biten olgularda, olayı başlatan travma ile ölüm arasındaki bağlantının tıbben kurulabilmesinde büyük güçlükler ortaya çıkabilir. Böyle olgularda klinik semptomlar ile vücut yüzeyinde bulunan travmatik belirtilerin tayin ve tesbitinin önemi büyüktür.

Eğer travma ile ölüm arasında uzun bir devre varsa, travmadan hemen sonra bir raporla tesbit edilen travmatik belirtiler önem kazanır. Çünkü özellikle sonradan yapılan adlî-tıbbî ekspertizde, dıştaki travmatik belirtiler klinik bulgularla birlikte nedensellik bağının kurulabilmesinde ve olayın ağırlık derecesinin tayininde dayanak noktaları olmaktadır. Ancak, bu nedensellik bağını kurarken veya reddederken dışta travmatik belirti vermeyen bazı kafa, göğüs ve batın travmalarının varlığını da daima hatırda tutmak gerekir. Ölüm sonrası incelemeye konu olan bu çeşit travmatik olgularda, doğru ve adil bir karara ulaşabilmek için künt kafa, göğüs ve batın travmalarının bütün özellik ve inceliklerini iyice bilmek şarttır.

İyi bir anamnezi olmayan, dikkatli bir muayene ve otopsi yapılmayan olgularda, hukukî makamlar tarafından sorulan soruların cevaplarını tam olarak verebilmek hemen hemen imkânsızdır. Bu sebeple, şuur kaybıyla seyreden ve klinik olarak aşikâr nörolojik belirti vermeyen ve koma ile devam ederek ölümle sonuçlanan trafik kazasına maruz kalan olgularda, önce kafa travmasının mevcudiyeti düşünülerek işe başlanılmalıdır. O hâlde, trafik kazasına uğradıktan bir süre sonra ölen olgularda sebep - sonuç ilişkisi (illiyet bağı) kaza ânından ölüme kadar geçen süredeki semptomatolojiyi ve travmayı komplike eden tabiî hastalık değişikliklerini devamlı bir şekilde incelemek suretiyle, hem tıbbî ve hem de adlî yönden başarılı bir şekilde kurulabilir. Böyle bir ilişki kurulurken, travmanın durumu, hastalığa yol açıp açmadığı veya mevcut bir hastalığı ağırlaştırıp ağırlaştırmadığı hususları da dikkate alınmalıdır.

Adli Tıp Dergisi 1985; 1(2): 152-156

Geç trafik ölümlerinde, ölümün terminal sebebi ile asıl travma arasındaki ilişkiyi saptama konusunda çoğu kez güçlüklerle karşılaşılır. Bu güçlükler, kaza sonrası yaşama döneminin uzaması ile büyük ölçüde artar. Ortaya çıkabilecek güçlükler arasında önemli olan durumlar sırasıyla geç semptomatoloji, uygulanan tıbbî tedâvi ve araya giren travma(lar)dır.

Trafik kazasına bağlı travmatik olayın tabiî komplikasyonları, süreklilik unsurundan yoksun olduklarında ve hem nitelikçe sessiz seyrettiklerinde, hem de zaman bakımından geç olarak ortaya çıktıklarında, terminal komplikasyonla kaza arasındaki nedensellik bağı kurulurken ölüm, tabiî bir hastalık proçesinin sonucu gibi yorumlanabilir.

Trafikle ilgili ölümlerin nedenselliğinin yanlış olarak tâyininde rol oynayan faktörler şunlardır :

a) Kazanın meydana geliş şeklinin yanlış olarak belirlenmesi,
b) Yetersiz otopsi yapılması,
c) Yara çeşitlerinin yanlış olarak yorumlanması,
d) Mikroskobik ve toksikolojik incelemelerin yetersiz oluşu.

Trafikle ilgili olgularda otopsinin eksik olarak yapılması hâlinde, ölüm sebebi kolayca atlanabilir. Boyun arka bölgesinde yer alan *medulla spinalis*'in servikal bölümü hayatî fonksiyonları bulunan merkezleri içerir. Trafik kazalarında boyun arka kısmında derinde atlanto-oksipital eklemde çıkık ve kırıklar, geniş kas kanamaları, *medulla spinalis*'in servikal bölümünde epidural ve subdural kanamalar, kontüzyon ve laserasyonlar gibi hasarların meydana gelmesi mümkündür. Ayrıca trafik kazalarında âni-aşırı gerici özellikte bir kuvvetin sonucu olarak, kendisini ense derisinde belli etmeyen ve derin kısımları ilgilendiren geniş kontüzyonlar da meydana gelebilir. Böyle bir trafik kazası olgusunda, *medulla spinalis*'in servikal kısmının açılmaması veya boynun her zaman uygulanan önden açış tekniği bu çeşit lezyonların bulunmasına yardımcı olur.

Nedensellik bağı tayin edilirken, dokuların mikroskobik incelenmesi de gereklidir. Trafik kazasına uğrayan olgularda, çoğu kez mikroskobik incelemeler ihmal edilmektedir. Bunun sonucu olarak da, kolayca farkedilemeyen miyokardit gibi tabiî hastalıklar veya yağ embolizmi gibi travma komplikasyonları gözden kaçabilir ve ölüm tarzı da yanlış olarak belirlenebilir.

Bu konuda tam bir toksikolojik analiz gereklidir; alkol, karbonmonoksit, uyutucu-uyuşturucu maddeler kazayı ve tabiî bir ölümü çabuklaştırabilir.

Adli Tıp Dergisi 1985; 1(2): 152-156

KAYNAKLAR

— Kılıç, M. (1984) *Trafik Kazalarının Adlî Tıp Açısından İncelenmesi*, Uzmanlık Tezi, İstanbul.

— Kolusayın, Ö. (1977) *Dışta Belirti Vermeyen Kafa Travmaları*, Uzmanlık Tezi, İstanbul.

Ayrı baskı için :

Doç. Dr. Özdemir Kolusayın
İstanbul Üniversitesi
Cerrahpaşa Tıp Fakültesi
Adlî Tıp Anabilim Dalı
Cerrahpaşa, İstanbul

ADLİ TIP DERGİSİ
Journal of Forensic Medicine
Adli Tıp Dergisi 1985; 1(2): 157-165

Toksikoloji Lâboratuvarlarında İnce Tabaka Kromatografisi Standardizasyonu

SEVİL ATASOY[a], ÜMİT KARAKUŞ[b], ZEYNEP KARAKUŞ[b]

[a] İstanbul Üniversitesi, Cerrahpaşa Tıp Fakültesi,
Biyokimya Anabilim Dalı, İstanbul, Türkiye

[b] Adlî Tıp Kurumu, Kimyasal Tahliller İhtisas Dairesi,
İstanbul, Türkiye

STANDARDIZATION OF THIN LAYER CHROMATOGRAPHIC SYSTEMS IN TOXICOLOGY LABORATORIES

Summary

It is widely accepted that the standardization of thin layer chromatographic (TLC) systems for the identification of drugs and other toxic substances would provide maximum information for identification purposes, since chromatographic data gained by one laboratory would be easily transferable to any other one.

As one of the laboratories participating in the extention of the data bank for TLC on the base of corrected R_f-values of the German Research Foundation (Deutsche Forschungsgemeinschaft) we determined the thin layer chromatographic properties of 48 basic drugs. The solvent systems used were methanol and ethylacetate/methanol/ammonia 25 % (85 : 10 : 5). The obtained R_f-values were corrected according to the method developed by *Franke* and *De Zeeuw* with use of reference compounds run at the same time.

Keywords : *Thin layer chromatography - Analytical Data - Corrected R_f-values.*

Özet

Toksikoloji lâboratuvarları arasında bilgi ve veri iletişiminin sağlanabilmesi, kullanılan yöntemlerin standardizasyonuna bağlıdır. Adı geçen kuruluşlarda en yaygın olarak başvurulan ayırma ve tanı yönteminin ince tabaka kromatografisi olması nedeniyle Alman Araştırma Kurumu (Deutsche Forschungsgemeinschaft) tarafından oluşturulan ve üyesi bulunduğumuz bir komisyon, toksik bileşiklerin belirli koşullarda elde edilen ince tabaka verilerini toplamakta ve bu değerleri 6 ayrı referans bileşiğini kullanarak *Franke* ve *De Zeeuw* tarafından önerilen formüle göre düzeltmektedir. Bulguları sunulan bu çalışma ince tabaka kromatografisinin standardizasyonu için uygulanması gereken işlemleri ve 48 bileşik için elde ettiğimiz düzeltilmiş R_f değerlerini içermektedir.

ATD **1** : *157 - 165 (1985)*

Adli Tıp Dergisi 1985; 1(2): 157-165

İnce Tabaka Kromatografisi (İTK), adlî kimya lâboratuvarlarında gerek kalitatif gerekse kantitatif amaçlarla kullanılan başlıca yöntemlerden biridir.

Uygulaması kolay, duyarlılığı fazla, ayırım gücü yüksek ve hızlı sonuç veren bir yöntem olan İTK'da, maddelerin tanımında (idantifikasyon) R_f değerinden (Rate of flow) büyük ölçüde yararlanılır. R_f değeri, kullanılan hareketli ve durağan fazın kimyasal bileşimine ve çalışma koşullarına bağlıdır. Tek boyutlu İTK'da

$$R_f = \frac{\text{Uygulama noktası ile maddenin göç ettiği yer arasındaki uzunluk}}{\text{Çözücünün tabakaya değdiği yer ile kromatografi sonunda ulaştığı yer arasındaki uzunluk}}$$

oranının hesaplanması ile elde edilir. Pratikte bu sayı 100 ile çarpılır ve değer hR_f olarak tanımlanır.

Maddenin göç ettiği yerin belirlenmesinde; kromatogramın mor-ötesi ışık altında incelenmesi, maddeye özgü ayıraçların püskürtülmesiyle tabakanın renklendirilmesi gibi yöntemler kullanılır (1).

Maddelerin R_f değerleri tank geometrisi, relatif nem, sıcaklık, sıvı ve katı fazda kullanılan kimyasal maddelerin saflık derecesi, tank çözeltisinin tazeliği, tank doygunluğu gibi faktörlerden büyük ölçüde etkilenir (2). Bu nedenle farklı lâboratuvarların aynı kimyasal madde için, birbirine yakın olmakla birlikte farklı R_f değerleri bildirmelerine sıklıkla rastlanır.

Bu nedenle yalnız R_f değerine dayanarak maddenin niteliği hakkında kesin bir sonuca varılamamaktadır. Öte yandan aynı çözücü sisteminde ve aynı koşullarda çalışıldığı hâlde birbirinin aynı R_f değerlerine sahip maddelerin de bulunduğu bilinir.

Niteliği bilinen veya tahmin edilebilen bir maddenin ayırımı için İTK'nın uygulandığı koşullarda, aynı tabakaya maddenin yanı sıra standard çözeltinin de noktalanması ve her ikisinin R_f değerlerinin karşılaştırılması, bu sorunu büyük ölçüde çözer.

Ayrıca kromatografisi yapılan maddenin kendine özgü bir renk belirtecinin bulunması hâlinde, kromatogramın bu ayıraç ile renklendirilmesi ve beklenen karakteristik rengin oluşması, R_f değerlerindeki sapmanın sakıncasını ortadan kaldırır.

Adli Tıp Dergisi 1985; 1(2): 157-165

Ancak ne yazık ki, adlî ve klinik toksikoloji lâboratuvarlarında genellikle çalışılan materyalde toksik bir bileşiğin bulunup bulunmadığı ve bulunduğu takdirde maddenin niteliği hakkında fikir yürütülmez. Bu tür olguların kromatogramlarında görülen bir lekenin ve bu lekenin R_f değerinin çok büyük önemi vardır.

1984 yılının başından bu yana Adlî Tıp Kurumu Başkanlığı Kimyasal Tahliller İhtisas Dairesi'nin de içinde bulunduğu uluslararası bir komisyon R_f değerlerinin standardizasyonu için çalışmaktadır. Belirli koşullar uygulanarak elde edilen değerler bir formülle düzeltilmekte, böylece yukarıda bildirilen sıcaklık, nem, tank doygunluğu gibi etkenlerin R_f değerleri üzerindeki etkisi ortadan kaldırılmaktadır (3). Gerek bizim, gerekse diğer lâboratuvarların verileri Alman Araştırma Kurumu'nun (Deutsche Forschungsgemeinschaft) dokümantasyon merkezindeki konu ile ilgili veri bankasında toplanmaktadır. Bu kuruluşların sistemdeki kod numaraları ve adları şunlardır :

1. A.H. Stead et al. *Analyst* Vol. 107 (1982) P. 1106 - 1168
2. J.P. Franke, Groningen, The Netherlands
3. R. Eckard, Muenster, W. Germany
4. E. Hausmann, Hannover, W. Germany
5. K. Harzer, Stuttgart, W. Germany
6. T. Daldrup, Duesseldorf, W. Germany
7. H.J. Gibitz, Salzburg, Austria
8. H.U. Roesener, Hagen, W. Germany
9. H.J. Battista, Innsbruck, Austria
10. M. Geldmacher-v. Mallinckrodt, Erlangen, W. Germany
11. H. Schuetz, Giessen, W. Germany
12. G.-L. Lodek, Wien, Austria
13. B. Riesselmann, Berlin, W. Germany
14. S. Atasoy, Istanbul, Turkey

Bugüne değin, iki ayrı tank çözeltisinde hR_f değeri standardize edilebilmiş 697 bazik drog bulunmaktadır. Araştırma hâlen drog metabolitlerinin R_f değerlerinin standardize edilmesi şeklinde sürdürülmektedir. Böylelikle niteliği belirlenemeyen bir maddenin standard koşullarda yapılan kromatografisi ve elde edilen R_f değerinin düzeltilmesi ile eldeki listelerden yararlanarak maddenin niteliği hakkında bir yorum yapmak mümkün olmakta ve madde tanımlaması için geçen süre çok kısalmaktadır.

Bulguları sunulan bu çalışma İTK standardizasyonu için uygulanması gereken yöntemi ve tarafımızca saptanan düzeltilmiş R_f değerlerini içermektedir.

MATERYAL VE METOD

Kimyasal Maddeler

Metanol, etilasetat, kloroform ve amonyak (% 25) Merck firmasından sağlandı. Deneylerde Silikagel 60 F_{254} kaplı hazır 20 × 20 cm boyutlarında cam tabakalar kullanıldı (Merck Kat. No. 5715). Referans maddeleri olan kodein, flurazepam, papaverin, morfin, kinin ve haloperidol *Dr. J.P. Franke*'nin (Groningen, Hollanda) hediyesidir.

Gereçler

İnce tabaka kromatografisinde kullanılan 22 × 10 × 22 cm boyutlarında cam tanklar ve lekelerin görüntülenmesinde kullanılan 254 ve 366 nm dalga boyundaki mor ötesi ışık kaynağı Desaga firmasından sağlandı.

Deneylerin yapılışı

Düzeltilmiş R_f değeri belirlenecek maddenin uygun bir organik çözücü içinde (örneğin kloroform) 1 mg/mL derişiminde çözeltisi hazırlandı. Her örneğin iki farklı çözücü sisteminde, iki farklı referans karışımı ile birlikte kromatografisi yapıldı. *Franke* (4) ile *De Zeeuw* ve *ark.*(5) tarafından önerilen çözücü sistemleri ve referans maddeleri kullanıldı.

Sistem A : Metanol (Doymamış tank)
Referans maddeleri : Kodein / flurazepam / papaverin

Sistem B : Etilasetat : metanol : amonyak (% 25) (85 : 10 : 5) (Süzgeç kâğıdı ile kaplı, çözücü ile 30 dak. doyurulan tank).
Referans maddeleri : Morfin / kinin/ haloperidol

Her iki sistemde kullanılacak referans madde üçlüleri, her birinin derişimi 2 mg/mL olacak şekilde metanol içinde çözülerek hazırlandı.

Çözücülerin yalnız 10 cm yürümesini sağlamak amacıyla alt kenarından 11.5 cm uzaklıkta kurşun kalemle boydan boya çizilerek hazırlanan tabakalardan ilkine, incelenen maddenin çözeltisinden 5 µL noktalandı. Ayrıca sistem A'da yürütülecek tabakaya kodein/flurazepam / papaverin referans karışımından da 5 µL ekildi. Tüm noktalamaların tabaka alt kenarından 1.5 cm uzaklığa yapılmasına ve her nokta arasında 1.5 - 2.0 cm aralık bulunmasına özen gösterildi. Referans karışımının tabakanın tam ortasına gelmesi ve tabakaların her iki yanında 3 cm'lik alana örnek noktalanmaması tercih edildi.

Adli Tıp Dergisi 1985; 1(2): 157-165

Benzer şekilde ikinci bir tabakaya örnek çözeltisinden ve morfin/kinin/haloperidol referans karışımından 5 µL noktalandı.

Tabakalardan ilki sistem A'da, diğeri sistem B'de yürütüldü. Çözücü sınırına ulaşıldığında tanklardan çıkarılan kromatogramlar soğuk hava püskürtülerek kurutulduktan sonra, mor ötesi ışık altında incelendi. Görülen lekelerin etrafı kurşun kalemle çizildi ve daha sonra dokümantasyon amacıyla kullanmak üzere tabakaların fotokopileri çekildi.

Düzeltilmiş R_f değerlerinin hesaplanması

İncelenen maddelerin düzeltilmiş R_f değerlerinin belirlenmesinde *Galanos* ve *Kapoulas* tarafından önerilen (6), *De Zeeuw* ve *ark.* tarafından değiştirilen (5) matematiksel bağıntı kullanıldı. Buna göre

$$R_f^c(p) = a\,R_f(p) + b$$

$$a = \frac{R_f^c(t_n) - R_f^c(t_{n+1})}{R_f(t_n) - R_f(t_{n+1})}$$

$$b = R_f^c(t_n) - aR_f(t_n)$$

$R_f^c(p)$: Bilinmeyen maddenin (p) düzeltilmiş R_f değeri

$R_f(p)$: Bilinmeyen maddenin ölçülen R_f değeri

$R_f^c(t_n)$ ve $R_f^c(t_{n+1})$: Referans maddelerin düzeltilmiş R_f değerleri

$R_f(t_n)$ ve $R_f(t_{n+1})$: Referans maddelerin ölçülen R_f değerleri.

Sistem A referans maddelerinin düzeltilmiş hR_f değerleri :

Kodein	: 20
Flurazepam	: 52
Papaverin	: 74

Sistem B referans maddelerinin düzeltilmiş hR_f değerleri :

Morfin	: 20
Kinin	: 42
Haloperidol	: 74

Gerek referans maddelerinin, gerekse bilinmeyen maddenin R_f değerinin ölçülmesinde, mor ötesi ışık altında görülen lekenin en yoğun olduğu yer değil, lekenin geometrik merkezi ile örneğin noktalandığı yer arasındaki uzaklık dikkate alındı.

Adli Tıp Dergisi 1985; 1(2): 157-165

Formüle yerleştirilecek referans maddelerin belirlenmesinde şu noktalar gözönünde bulundurulduı :

a) R_f değeri düzeltilecek olan maddenin oluşturduğu leke, sistem A ile çalışıldığında kodein ve flurazepam arasında ise; $R_f^c(t_n)$ ve $R_f^c(t_{n+1})$ için 20 ve 52, $R_f(t_n)$ ve $R_f(t_{n+1})$ için tabaka üzerinde adı geçen iki referans maddenin ölçülen R_f değerleri alındı.

b) R_f değeri düzeltilecek maddenin oluşturduğu leke, sistem A ile çalışıldığında flurazepam ve papaverin arasında ise, $R_f^c(t_n)$ ve $R_f(t_{n+1})$ için 52 ve 74, $R_f(t_n)$ ve $R_f(t_{n+1})$ için tabaka üzerinde adı geçen referans maddelerinin ölçülen R_f değerleri kullanıldı.

c) R_f değeri düzeltilecek olan maddenin oluşturduğu leke, sistem A ile çalışıldığında, kodein ile çözücünün yürümeye başladığı (start) yeri arasında ise, $R_f^c(t_n)$ ve $R_f(t_{n+1})$ için 0 ve 20, $R_f(t_n)$ ve $R_f(t_{n+1})$ için kodein lekesinin tabaka üzerinde ölçülen R_f değeri ile 0 kullanıldı,

d) R_f değeri düzeltilecek maddenin oluşturduğu leke, sistem A ile çalışıldığında papaverin lekesi ile çözücü sınırı (front) arasında ise; $R_f^c(t_n)$ ve $R_f^c(t_{n+1})$ için 100 ve 74, buna karşılık $R_f(t_n)$ ve $R_f(t_{n+1})$ için tabaka üzerinde papaverin lekesinin ölçülen R_f değeri ile 100 değerleri kullanıldı.

e) Sistem B ile çalışıldığında formüle uygulanacak R_f değerleri aynı şekilde belirlendi.

Düzeltilmiş R_f değerlerinin hesaplanmasını hızlandırmak amacıyla *De Zeeuw* bağıntısı *Sinclair ZX Spectrum*'a programlandı.

BULGULAR VE SONUÇ

Toksikoloji lâboratuvarlarında sıklıkla karşılaşılan 48 bileşiğin, belirtilen koşullarda uygulanan ince tabaka kromatografisi ile elde edilen düzeltilmiş hR_f değerleri Tablo 1'de sunulmuştur. Görüldüğü gibi incelenen bileşiklerin iki ayrı çözücü sisteminde verdiği R_f değerleri genellikle birbirinden oldukça farklıdır. Bu özellikten yararlanarak; niteliği bilinmeyen bir organik bileşiğin önce ilk, daha sonra ikinci çözücü sistemdeki düzeltilmiş R_f değerlerini belirledikten sonra, bunların listelerdeki değerlerle karşılaştırılması sonucu maddenin kimyasal niteliği hakkında yaklaşık bir fikir edinmek mümkün olmaktadır. Uygulanan yöntemin, R_f değerlerini etkileyen nem, tank doygunluğu, oda sıcaklığı, çözücü kalitesi gibi etkenleri büyük ölçüde ortadan kaldırdığı, kendi lâboratuvar koşullarımızda da kanıtlanmıştır. Lâboratuvarlararası toksikolojik verilerin birbiriyle karşılaştırılmasına olanak sağlayan ve toksik bileşiklerin kısa zaman içerisinde saptanmasına yarayan bu yöntem, adlî kimya lâboratuvarlarının standardizasyonunda ilk adımı oluşturmaktadır. Bugüne değin düzeltilmiş hR_f değerleri kesinleşen 697 bazik drogun verilerini içeren bilgi bankasının daha da genişletilmesi gerektiği ve bulguların tüm ilgili kuruluşlara yayılması şarttır.

Adli Tıp Dergisi 1985; 1(2): 157-165

Tablo 1. *İki ayrı sistemde 48 organik bileşiğin ince tabaka kromatografisi* (A = metanol, doymamış tank; B = etilasetat : metanol : amonyak % 25 (85 : 10 : 5), doymuş tank. Düzeltilmiş hR_f değerleri Materyal ve Metod bölümünde açıklandığı şekilde hesaplandı. Çözücü sınırı 10 cm. n.d. = saptanamadı) [a].

İncelenen bileşik	Düzeltilmiş hR_f (n = 5)	
	Sistem A	Sistem B
Allobarbital	89	n.d.
Amfetamin	12	46
Aminofenazon	73	58
Amitriptilin	24	72
Asetil kodein	26	57
Asetil salisilik asid	83	9
Atropin	6	26
Benzokain	84	76
Butalbital	89	51
Dekstrofan	11	48
Dekstrometorfan hidrobromür	10	60
Dekstropropoksifen	47	83
Diazepam	82	76
Ergotamin	57	56
Fenobarbital	88	32
Flunitrazepam	67	71
Flurazepam		71
Haloperidol	53	
İbuprofen	72	n.d.
İmipramin	21	63
İsoniyazid	56	29
Kafein	60	57
Karbromal	n.d.	72
Kinin	15	n.d.
Klonazepam	82	74
Klordiazepoksid	77	52
Klorpromazin	25	70

Tablo 1. (devamı)

İncelenen bileşik	Düzeltilmiş hR_f (n = 5)	
	Sistem A	Sistem B
Kodein		35
Kokain	38	78
Lorazepam	84	44
Maprotilin	3	37
Medazepam	81	78
Mekloksamin	19	65
Meprobamat	n.d.	n.d.
Metadon	15	73
Metamfetamin	8	43
Morfin	18	
Nitrazepam	81	53
Noskapin	76	79
Oksazepam	82	53
Papaverin		71
Prokain	32	67
Promazin	16	67
Propifenazon	81	78
Propoksifen	54	82
Reserpin	72	32/75
Striknin	7	33
Tebain	21	36

[a] n.d. = not detected.

TEŞEKKÜR

Alman Araştırma Kurumu (Deutsche Forschungsgemeinschaft) tarafından yürütülen bu çalışmaya, referans lâboratuvarı olarak alınmamıza yardımcı olan Alman Araştırma Kurumu Klinik - Toksikolojik Analitik Komisyonu Başkanı Prof. Dr. Dr. M. Geldmacher von Mallinckrodt'a; standard maddeleri sağlayan Dr. J. P. Franke'ye teşekkürü borç biliriz.

Adli Tıp Dergisi 1985; 1(2): 157-165

KAYNAKLAR

1 — Stahl, E. (1967) *Dünnschichtchromatographie*, Ein Laboratoriumshandbuch, 2nd ed, pp 124 - 127, Springer Verlag Berlin, Heidelberg, New York.

2 — Schorn, P.J. (1963) *Dissertation*, Saarbrücken.

3 — Schütz, H., Schneider, W.R. (1985) *ATD*, **1**, 22 - 29.

4 — Franke, J.P. (1984) Kişisel görüşme.

5 — De Zeeuw, R.A., Schepers, P., Franke, J.P. (1978) *Proc. Intern. Sym. Instrumental Applications in Forensic Drug Chemistry*, May 29 - 30, Washington, D.C.

6 — Galanos, D.S., Kapoulas, V.M. (1964) *J. Chromatogr.* **13**, 128.

Ayrı baskı için :

Doç. Dr. Sevil Atasoy
İstanbul Üniversitesi
Cerrahpaşa Tıp Fakültesi
Biyokimya Anabilim Dalı
İstanbul

ADLİ TIP DERGİSİ
Journal of Forensic Medicine
Adli Tıp Dergisi 1985; 1(2): 166-176

Ateşli Silâhların Kafatasında Oluşturduğu Lezyonların Adlî Tıpdaki Yeri ve Önemi

ÖZDEMİR KOLUSAYIN, ŞEMSİ GÖK, ZEKİ SOYSAL

İstanbul Üniversitesi, Cerrahpaşa Tıp Fakültesi,
Adlî Tıp Anabilim Dalı, Adlî Tıp Enstitüsü ve
Adlî Tıp Kurumu, İstanbul, Türkiye

FIREARM LESIONS OF THE SKULL : A STUDY ON 123 CASES

Summary

This work presents our findings based on 486 skulls which were sent by the local courts to the Council of Forensic Medicine of Turkey, between 1977 and 1981. We have found the firearm lesions in 123 cases. Some of the skulls had lost their anatomical uniformity and smashed into the numerous pieces due to the bullets; the bone pieces were reconstructed and then bullet entrance holes were measured according to the metric system. The smallest diameter of the entrance hole was used in determination of the bullet caliber. The diameters of the bullet entrance holes and the explosive effects of the high velocity bullets were examined carefully in determining the type of weapon. The entrance and the exit holes of the bullets were distinguished in 91.86 % of the 123 cases, the calibers estimated correctly in 92. 85 % and the kind of weapons were determined in 80.55 %. The range of fire could be determined in 58.62 % from the character of the entrance wounds which ware seen during the autopsies.

Keywords : *Firearm lesions - Bullet calibers - Kind of weapons.*

Özet

Türkiye'nin değişik yörelerindeki yargı organları tarafından Adlî Tıp Kurumu'na gönderilen 486 kafatası arasından ateşli silâh yaraları ile ilgili olarak 123 tanesi incelendi. Dağınık ve parçalı durumdakiler monte edildikten sonra, kafataslarındaki ateşli silâh defektlerinin morfolojik görünümü araştırılarak, mermi çekirdeği giriş deliklerinin çapları metrik sistemle ölçüldü ve elde edilen en küçük çap, mermi çekirdeğinin çapını belirlemede kullanıldı. Ateşli silâh türünü ayırabilmek amacı ile, giriş delikleri ve su basıncı olayı da değerlendirildi.

İncelenen olgularda belirlenen lezyonlar ile yargı organlarınca yöneltilen soruların değerlendirilmesi sonunda, 123 olgunun %91.86'sını oluşturan 113'ünde ateşli silâh mermi çekirdeği lezyonu saptanarak, bu lezyonlarda giriş ve çıkış deliklerinin ayırımı kesin olarak

Adli Tıp Dergisi 1985; 1(2): 166-176

yapılabildi. Mermi çekirdeği lezyonlarının morfolojisine, giriş deliklerinin en küçük çap ölçümlerine, kafada bırakılan mermi çekirdeği ve saçmalara dayanılarak, özel sorulara konu olan olguların % 92.85'inde mermi çekirdeği çapı, % 80.55'inde silâh türü saptandı. Tanı koyduran verilere, ölü keşif muayene ve otopsi bulguları eklenerek atış uzaklığı ve orijin sorulan olguların %83.87'sinde atış uzaklığı, %58.62'sinde orijin belirlenebildi. Elde edilen bulgulara dayanarak, ateşli silâh ile ilgili olaylarda, sonradan ortaya çıkan adlî tıbbî sorunların büyük bir bölümünün kafatasındaki ateşli silâh lezyonlarının ayrıntılı bir şekilde incelenmesi ile çözümlenebileceği sonucuna varıldı.

GİRİŞ VE AMAÇ

Ateşli silâh yaraları gerek adlî tıp bilimi, gerekse toplumumuzun bu tip silâhlara karşı göstermiş olduğu geleneksel ilgi açısından önem taşır. Bulguları sunulan bu çalışma, yurdumuzda meydana gelen ateşli silâh olaylarında yargı organlarının karşılaştığı zorlukların nedenini belirlemek, bunlara yol açan adlî tıp uygulamalarındaki aksaklıkları saptamak ve doğru sonuca kısa sürede ulaşmak için izlenebilecek adlî tıp yöntemini belirlemek amacıyla yapıldı.

Vücudun çeşitli yerlerinde lokalize olabilen ateşli silâh yaraları arasında kafada meydana gelenlerin, diğer bölgelerdekine oranla daha çok öldürücü nitelik taşıdığı tartışılamaz. Öte yandan kafatası, çıplak bir bölge olması nedeniyle, atış mesafesi tayininde kolaylık sağlar ve elbise incelemesine ilişkin testlerin yapılmasına gerek kalmaz. Ayrıca kafatasının kendine özel anatomik yapısına dayanarak olayla ilgili önemli sonuçlara varmak mümkün olur.

Bu çalışmada, yurdun değişik yörelerindeki yargı organları tarafından ateşli silâh yaraları ile ilgili sorunların çözümü için Adalet Bakanlığı'nın bilirkişi organı olan Adlî Tıp Kurumu'na gönderilen kafatasları ve bunlar üzerindeki lezyonlar incelendi. Yargı organlarının soruları, kafatası bulguları ve Morg İhtisas Dairesi ile Adlî Tıp Genel Kurulu'nun verdiği kararlar analiz edilerek, ülkemizin bugünkü adlî tıp uygulaması koşullarında, kafatasındaki ateşli silâh yaralarının durumu tartışıldı.

MATERYAL VE METOD

Yurdun çeşitli yörelerindeki yargı organlarından Adlî Tıp Kurumu'na gönderilen 486 kafatası arasından ateşli silâh yaraları ile ilgili olarak incelenmesi istenen 123 adet, yaşları 5 ile 65 arasında değişen 96 erkek, 27 kadın kafatası tetkik edildi.

Adli Tıp Dergisi 1985; 1(2): 166-176

Bu kafatasları arasından mermi lezyonları taşıyanlar ayrıldı ve çekirdek giriş lezyonları metrik sistem kullanılarak ölçüldü. Aynı kafatasındaki ölçümler arasında en küçük çap değerlendirmeye alındı (1).

Daha sonra mermi lezyonları, silâh türü ve atış mesafesi açısından morfolojik olarak incelendi. Bütünlüğünü kaybetmiş kafatasları seloband veya flaster tipi yapıştırıcılar kullanılarak monte edildi. Çok dağılmış kafataslarında montaj için dolgu maddesi olarak alçı veya camcı macunu kullanıldı (2).

Atış uzaklığını kesin olarak belirlemek amacıyla, uygun durumda olan olgularda, fiziksel yöntemler ve Lunge ayıracı ile kimyasal olarak ateşli silâh mermisinin artıkları arandı (3, 4).

Kafatasındaki mermi lezyonlarının morfolojik görünümünün önemi nedeniyle tüm olguların siyah/beyaz ve renkli fotoğrafları çekildi.

BULGULAR

1 — Yurdun değişik yörelerinden gönderilen ve ateşli silâh yaralarının varlığı açısından incelenmesi istenen 123 kafatasının daha önce otopsi insizyonu ile açılıp açılmadığı araştırıldığında; bunlardan 82'sine daha önce otopsi yapılmamış olduğu, otopsi uygulanmış 41 olgunun da 4 tanesinde sadece saçlı derinin açıldığı, diğer 4'ünde ise kafa boşluğunun yarım veya tipik olmayan insizyonla açılmış olduğu saptandı (Şekil 1).

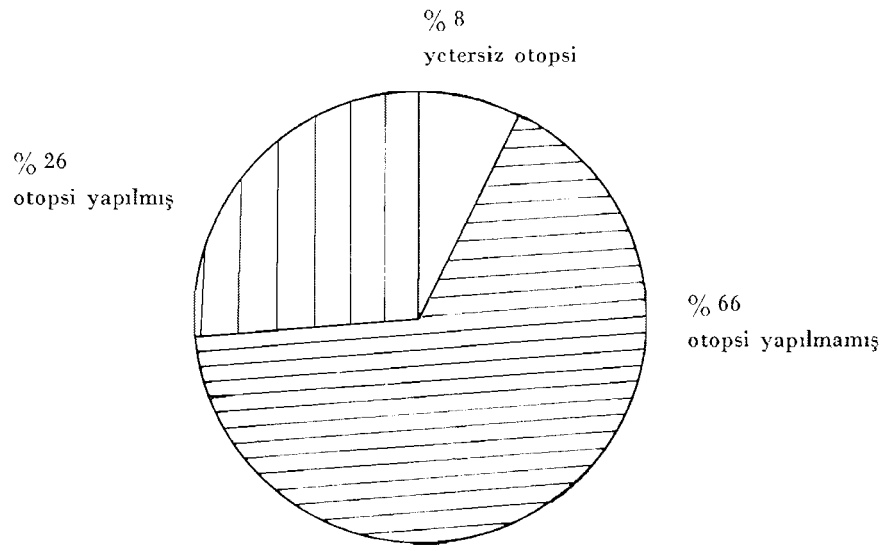

Şekil 1. Tarafımızca incelenen 123 kafatasının özellikleri.

Adli Tıp Dergisi 1985; 1(2): 166-176

2 — İncelenen 123 olgunun, ölümle mezar açma arasında geçen süreleri araştırıldığında, % 17'sinin ölümden 9 - 12 ay sonra mezar açılarak elde edildiği görüldü (Şekil 2).

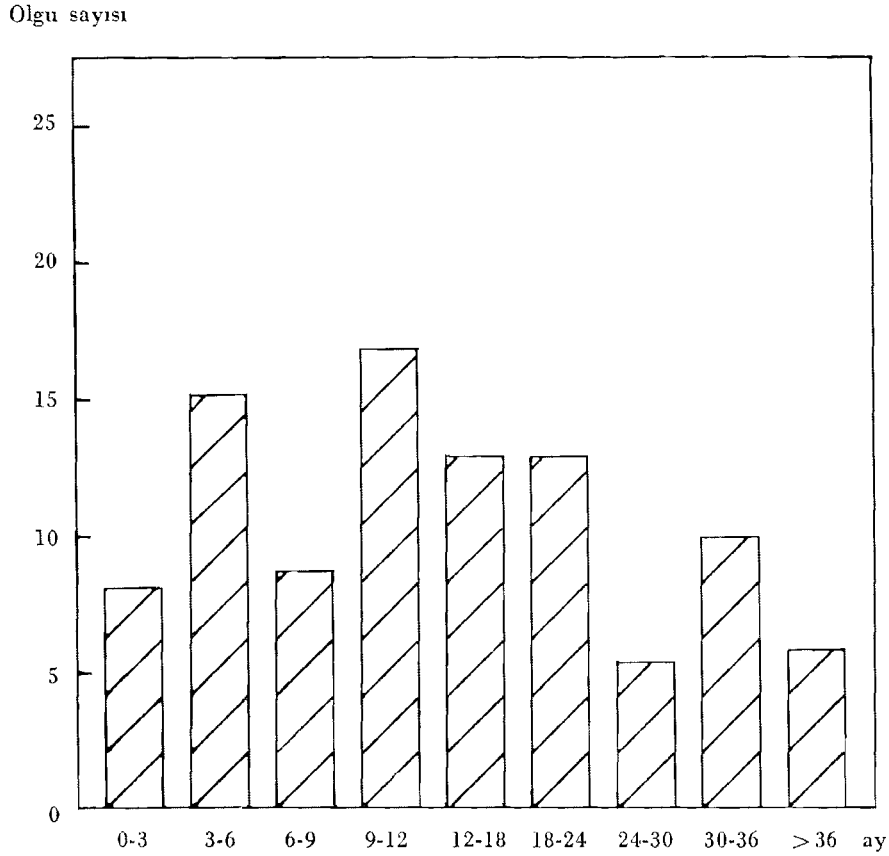

Şekil 2. İncelenen kafataslarının ölümle mezar açma arasında geçen süreye göre sayısal dağılımı.

3 — Gönderilen kafataslarının bütünlüklerini koruyup korumadıkları araştırıldı. 83 olgunun kafatasının mermi giriş-çıkış lezyonları ile bunlardan kaynaklanan çeşitli kırıkları taşımakla birlikte, genelde bütünlüklerini kaybetmemiş oldukları saptandı. Buna karşılık 30 olguda kafatasının 24 parçadan 5 parçaya kadar değişiklik gösteren kemik sayılarına parçalanarak, bütünlüklerini kaybettikleri ve bunların bazılarında ileri derecede kemik

Adli Tıp Dergisi 1985; 1(2): 166-176

noksanlıkları olduğu görüldü. Bütünlüğünü kaybeden kafatasları monte edildikten sonra incelendi. Gerek bütünlüğünü koruyan, gerekse montaj yoluyla bütünlüğü sağlanan 123 kafatasından 113'ünün ateşli silâhla ilgisi olduğu kesin olarak belirlendi. Bu 113 olgunun dökümü Tablo 1'de sunulmuştur.

Tablo 1. Ateşli silâhla kesin olarak ilgili olduğu belirlenen 113 kafatasının değişik açılardan özelliklerinin dökümü.

	Olgu sayısı	Otopsi yapılmayan	Otopsi yapılan
Bütünlüğünü korumuş kafatası	83	51	32
Monte edilen parçalanmış kafatası	30	20	10
Bütün olarak görülen mermi giriş delikleri	80	61	19
Bütünlüğü bozulmuş mermi giriş delikleri	41	26	15
Kemikte barut isi görülenler	3	3	—
Su tazyiki bulgusu	11	9	2
Tanjansiyel seyir	8	7	1

4 — 113 olgunun 80'inde belirlenen ve bütün olarak görülen mermi giriş deliklerinin bazılarının zımba ile delinmiş gibi yuvarlak, bazılarının oval olduğu tesbit edildi. Bu şekil farklarını standardize edebilmek amacıyla, ölçülen mermi çaplarından en küçüğü değerlendirmeye alındı. Buna göre elde edilen sonuçlar Şekil 3'te birarada sunulmuştur.

5 — Daha önce otopsi yapılmamış 82 kafatasına tarafımızca uygulanan otopsi insizyonu sırasında, kafa boşluğu içinde veya başın yumuşak kısımlarında değişik çap ve türde ateşli silâh mermi çekirdekleri ile değişik yapıda av tüfeği saçmaları elde edildi. Kafatası boşluğu içinde veya başın yumuşak kısmında bulunan bu cisimler üç adet 9 mm, iki adet 7.65 mm çapında mermi çekirdeği, bir adet deforme olmuş mermi çekirdeği, beş olguda değişik sayılarda şevrotin olarak adlandırılan iri saçmalar ve bir olguda ise küçük saçma taneleridir. Olgulardan elde edilen mermi çekirdeği ve saçmaların dağılımı ile bu olgulara adlî otopsi uygulama durumu Tablo 2'de gösterilmiştir.

Adli Tıp Dergisi 1985; 1(2): 166-176

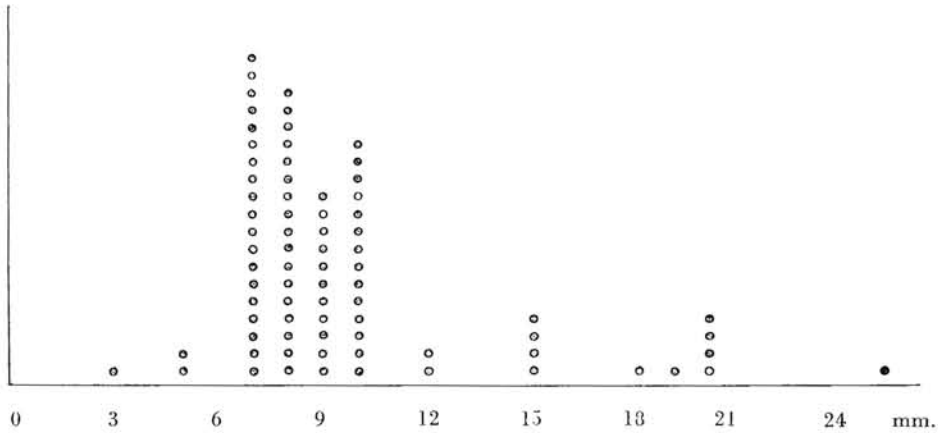

Şekil 3. Kafataslarındaki mermi giriş deliklerinin dağılımı (oval giriş deliklerinde en küçük çap değerlendirilmiştir).

6 — Yargı organlarının incelenen olgularla ilgili olarak yönelttiği sorular ve bunların görülen lezyonlara dayanarak cevaplandırılabilme oranı Tablo 3 de sunulmuştur. Görüldüğü gibi, ateşli silâhın ölümde etkisi olup olmadığı hakkında sorulan 123 sorudan 113'üne olumlu cevap verilebilmiş, 10 olguda ise ateşli silâh lezyonu bulunmadığı belirtilmiştir. Silâh türü ayırımı hakkında sorulan 36 sorudan 29'una cevap verilmiştir. Mermi çapı ile ilgili 31 sorunun 26'sı, olay orijini ile ilgili 29 sorunun 17'si cevaplanabilmiştir.

Tablo 2. Daha önce otopsi uygulanmamış kafataslarından elde edilen mermi çekirdeği ve saçmalar.

Çıkarılan	Olgu adedi	Otopsi yapılan	Otopsi yapılmayan
9 mm mermi çekirdeği	3	–	3
7.65 mm mermi çekirdeği	2	—	2
Deforme mermi çekirdeği	1	—	1
Şevrotin	5	1	4
Saçma	1	1	—

Adli Tıp Dergisi 1985; 1(2): 166-176

Tablo 3. Yargı organlarının incelenen olgularla ilgili olarak yönelttiği sorular ve bunların görülen lezyonlara dayanılarak cevaplandırılabilme oranları.

Yargı organı soruları	İncelenen olgu sayısı	Sonuç alınanlar
Ateşli silâh kullanılması	123	% 91.86
Silâh türü	36	% 80.55
Mermi çapı	14	% 92.85
Atış mesafesi	31	% 83.87
Olayın orijini	29	% 58.62

7 — a) Kafatası lezyonlarının incelenmesiyle elde edilen sonuçların dökümü Tablo 4'te sunulmuştur. Buna göre, incelenen olgulardan 29'unda silâh türü ayırdedildi. Bunlardan 17'sinin av tüfeği; 10 tanesinin uzun namlulu, kinetik enerjisi yüksek silâh; 2'sinin kısa namlulu silâh yarası olduğu belirlendi. Mermi çapı tayin edilen 13 olgudan altısındaki lezyonun 7.65 mm, altısındaki lezyonun 9 mm, bir olguda 9 mm çapından büyük bir mermi çekirdeği ile meydana gelmiş olabileceği saptandı.

Tablo 4. Kafatası lezyonlarının incelenmesiyle elde edilen bulgular.

	Toplam	Ayırım	Olgu sayısı
Silâh türü	29	Av tüfeği	17
		Uzun namlulu kinetik enerjisi yüksek silâh	10
		Kısa namlulu silâh	2
Mermi çapı	13	7,65	6
		9	6
		9	1
Atış mesafesi	26	Bitişik	3
		Yakın	9
		Uzak	14
Orijin (intihar, cinayet, kaza)	17	İntihar	13
		Cinayet	3
		Kaza	6

Adli Tıp Dergisi 1985; 1(2): 166-176

b) Yargı organlarınca atış uzaklığı tayini istenen 36 olgunun 26'sında kesin atış mesafesi belirlendi. Kafataslarının incelenmesi sırasında deri altında ve kemik üzerinde makroskopik olarak tesbit edilen barut isi nedeniyle 3 olguda atışın bitişik veya bitişiğe yakın uzaklıkdan yapılmış olduğu belirlendi. Aynı olgu grubu içinde olay yerinde yapılan otopsi bulgularına dayanılarak, 9'undaki atışın yakın atış mesafesinden, 14'ündeki atışın ise uzak atış mesafesinden yapıldığı saptandı.

c) Yargı organlarınca olayın orijini açısından cinayet, intihar veya kaza olup olmadığı şeklinde ayırımı istenen 29 olgunun 17'sinde orijin tayini yapılabildi ve bunların 13'ünün intihar, 3'ünün cinayet ve birinin kaza olabileceği görüşüne varıldı.

8 — **Tarafımızca kesin ölüm nedeni olarak ateşli silâh yarasının belirlendiği 8 olgunun, olay mahallinde yapılan adlî otopsiler sonucunda, farklı ölüm nedenlerine bağlandığı görüldü. Ölüm nedeni ateşli silâh yarası olduğu hâlde; 2 olguda trafik kazası, 3 olguda yüksekten düşme, 1 olguda taşla yaralanma, 1 olguda künt ve kesici âlet yarası ve 1 olguda da suda boğulma olarak bildirilmiştir.**

TARTIŞMA VE SONUÇ

Bu çalışmada, ülkemizdeki tüm yargı organlarının bilirkişi olarak başvurduğu Adlî Tıp Kurumu'nda toplanan kafatasları arasından, ateşli silâh lezyonları ile ilgili olanlar ayrılarak, ateşli silâh olaylarında kafatasının ve kafatasındaki mermi lezyonlarının değeri, adlî tıp açısından ortaya konmaya çalışıldı. Ateşli silâh lezyonu taşıyan 113 kafatasının her birinde mermi giriş ve çıkış deliklerinin ayırımı yapıldı. Kafataslarının mezardan çıkarılmaları ile ölüm arasında geçen süre dikkate alındığında, olayların büyük bir bölümünde yumuşak dokunun incelenmesinin mümkün olmadığı sonucuna varıldı. Ateşli silâh bulgularının deri ve kafatasının yumuşak kısımlarında bırakacağı lezyonların incelenmesi oldukça önemlidir. Ancak, olayın üzerinden uzun bir süre geçmesi hâlinde, yumuşak dokulardaki ateşli silâh belirtileri kaybolduğundan, kafatasında tesbit edilen bulgular büyük önem kazanır.

Yurdumuzda adlî otopsilerin uygulanmasındaki aksaklık ve eksiklikler mezar açılarak kafatası incelenmesinin yapılmasına sıklıkla neden olmaktadır. Bu incelemede, ölü muayenesi veya adlî otopsi sonunda varılan yanlış kararların, büyük ölçüde kafatası incelenmesi sonunda düzeltildiği, kafatasındaki mermi çekirdeği lezyonlarının belli yöntemlerle incelenmesi sonunda,

Adli Tıp Dergisi 1985; 1(2): 166-176

ihtimalî de olsa %92.85 oranında mermi çapı, %83.87 oranında atış uzaklığı, %58.62 oranında orijinin belirlenebileceği saptandı ve böylesine önemli sonuçlara varmayı sağlayan öğenin, kafatasının anatomik yapısı olduğu bir kez daha vurgulandı.

Kafatasının anatomik yapısı, mermi çekirdeği giriş ve çıkış delikleri ayırımına imkân sağladığı gibi, özellikle kafa kemikleri mermi çapı belirlenmesine yardımcı olabilmektedir. Yüz kemiklerinin ince yapısı ve büyük boşluklarla komşuluğu nedeniyle mermi çapı belirlenmesine imkân vermeyeceği anlaşılmıştır (5). Kafatasında ateşli silâh lezyonlarının oluşturduğu kırıklar incelenerek su basıncı olayı saptanabilirse, atışın yüksek kinetik enerjisi olan bir silâhla yapıldığı da ortaya konabilir (1, 6). İncelenen olgularda kafatası bulguları yardımı ile % 80.55 oranında silâh türü belirlenmiştir. Ayrıca düz kafa kemiklerinin deri ile yakın komşuluk göstermesinden dolayı, bitişik atışlarda barut artıkları kemik üzerinde birikebilir. Bu artıkların sonradan gerçekleştirilen kafatası incelenmesinde görülmesi, atış mesafesini belirler (5).

Elde edilen bulgular sonucunda kafatası incelenmesini gerektiren en büyük etkenin, ne yazık ki adlî otopsinin uygulanmaması olduğu anlaşılmıştır. Ateşli silâh lezyonu nedeni ile incelenen 123 olgudan % 66.66'sını oluşturan 82 olguya otopsi yapılmadığı gibi, otopsi uygulanan 41 olgudan dördünde sadece saçlı derinin açıldığı, dördünde ise kafa boşluğunun yarım seksiyonla veya atipik olarak açıldığı görülmüştür (Şekil 1). Sistematik olarak uygulandığı kabul edilen çok az sayıdaki otopsiler arasında ölüm nedeni bakımından tamamen yanlış sonuca bağlananlar bulunmaktadır. Bu tür uygulamaların sayısı 8 olup, ateşli silâh lezyonu bulunan 113 olguya göre % 7 gibi küçümsenmeyecek bir oran göstermektedir. Bu bulgular, yurdumuzda uygulanan adlî otopsilerin nicelik ve nitelik yönünden istenen düzeyde olmadığını ortaya koymaktadır. Yine adlî otopsinin gereği gibi uygulanmaması sonucunda, incelenen olgulardan 12'sinde, çeşitli mermi çekirdekleri ile değişik türde saçmalar kafa boşluğunda veya başın yumuşak kısımlarında bırakılmıştır. Olayı çözümlemeye yardımcı balistik incelemelerin tek dayanağı olan mermi çekirdeklerinin ve saçmaların cesette bırakılması, oldukça büyük teknik bir hâtâdır. Bu tür otopsiler yargı süresinin uzamasına veya ölüm sebebinin değişik bir nedene bağlanmasına yol açabilmektedir. Bu tür istenmeyen adlî sonuçları önlemek için, ateşli silâh olaylarında, sistematik ve bilimsel, gerektiğinde radyolojik ve kimyasal araştırmalarla desteklenen otopsi yapılmalıdır. Böyle kapsamlı adlî otopsilerin yapılması hâlinde, bu çalışmada da varlığı tesbit edilmiş olan hâtâlı sonuçlar önlenebilir. Bunu

Adli Tıp Dergisi 1985; 1(2): 166-176

sağlamak için de Türkiye çapında, hükûmet tabipleri ve sağlık ocağı tabiplerine yönelik adlî tıp kursları açmak düşünülebilir.

Olgularda olay tarihi ile mezar açma tarihi arasında geçen sürelerin sınıflamasında, olay üzerinden üç yılı aşkın zaman geçmesine rağmen, 8 olguda olayın yargılanmasının sürdüğü anlaşılmıştır. Bu veriye dayanarak, bazı ateşli silâh olaylarının aradan uzun zaman geçmesine rağmen sonuçlandırılamadığı, kafatasındaki mermi lezyonlarının incelenmesinin olayı çözümlemede son dayanak olduğu ileri sürülebilir (Şekil 2).

Ateşli silâh delillerinin elde edilmesinin son aşaması olarak nitelendirilebilecek kafatası incelenmesinin istenen sonucu vermesi için dikkat edilmesi gereken noktalar vardır. Bu noktalar da genel olarak su basıncı veya çok sayıda mermi lezyonu ile dağılmış, bütünlüğünü kaybetmiş kafataslarında yapılacak montaj işleminde yoğunlaşmaktadır. Dağılmış durumdaki kafatasını inceleyecek adlî tıp uzmanının iyi bir anatomi bilgisine sahip olması gerekir.

Ateşli silâhlar, silâh türü, silâh niteliği, mermi çekirdeği şekli, atış uzaklığı gibi nedenlerle vücutta atipik yaralar meydana getirebilirler (3, 7 - 9). Cerrahî girişim nedeniyle ateşli silâh belirtilerinin bazıları kaybolabilir. Ayrıca olay yerinde hiç bir tanık veya kanıt bulunmayabilir. Ya da bunun aksine olarak, olayda çok sayıda ateşli silâh, çelişkili ifadeler veren tanıklar olabilir. Ateşli silâh olayının çok yönlü ve karışık olduğu durumlarda, gerçek çözüme keşif, tanık ifadeleri, adlî otopsi bulguları, ölenin veya sanık olduğundan kuşkulanılan kişinin ellerinde, ayrıca olay yerinde elde edilen silâhta ateşli silâh artıklarının kesin sonuç verecek yöntemlerle araştırılması, balistik bulgular, varsa klinik bulgular ve bunların birlikte değerlendirilmesi ile ulaşılır (5, 10).

Ateşli silâh olaylarında ölüme veya yaralamaya neden olan etken, ateşli silâh ve ondan atılan mermi çekirdeğidir. İster olay yerinde, ister kuşkulanılan kişide bulunan ateşli silâhın olayda kullanılıp kullanılmadığı, cesetten ve olay yerinden elde edilecek mermi çekirdeklerinin balistik incelemesi ile kesin olarak anlaşılır. Bu nedenle ateşli silâh olaylarında elde edilecek bulguların adlî tıp açısından değerlendirilmesinin ve balistik sonuçlarının olayı çözümleyecek en önemli öğeler olduğu öne sürülebilir.

Netice olarak ateşli silâh olayları ile ortaya çıkan ölümlerde kesin sonuca varmak için ölü keşif muayenesi, adlî otopsi, klinik, balistik bulguların birlikte değerlendirilmesi gerekmektedir. Bu çalışma, yurdumuz genelinde adlî otopsi uygulamasında eksiklik olduğunu ortaya koymuştur. Balistik araştırmalar

Adli Tıp Dergisi 1985; 1(2): 166-176

yapılmasına karşılık bu incelemeler de istenen düzeyde değildir. Bu iki öğede eksiklik bulunması, ateşli silâh olaylarında hâtâlara yol açmaktadır. Bu hâtâların giderilmesi için kafataslarının incelenmesi şarttır. Kafatasında tesbit edilen ateşli silâh lezyonlarının sonradan ortaya çıkan adlî tıp sorunlarının büyük bir bölümünü çözmekte yararlı olduğu saptanmıştır. Ancak bu işlem faydalı da olsa, yargılamanın uzamasını engelleyememektedir. Ateşli silâh olaylarını kesin olarak ve kısa sürede çözebilmek için adlî otopsi ve balistik uygulama düzeyinin yükseltilmesi zorunlu görülmüştür.

KAYNAKLAR

1 — Clemedson, J.C., Falconer, B., Frankenberg, L., Lönson, A., Wennerstrand, J. (1973) *Z. Rechtsmed.*, **73**, 103 - 144.

2 — Gordon, I., Shapiro, H.A. (1982) *Forensic Medicine-A guide to principles*, pp 340 - 354. 2nd edn., Churchill Livingstone, Edingburgh, London, Melbourne, New York.

3 — Gök, Ş. (1980) *Adlî Tıp*, 4. baskı, Filiz Kitabevi.

4 — Pillay, K.K.S., Jester, W.A., Fox, H.A. (1974) *J. Forensic Sci.*, **19**, 768 - 783.

5 — Kolusayın, Ö. (1982) *Doçentlik Tezi*, İstanbul.

6 — Sellier, K. (1975) *Schädigungen und Tod infolge Schußverletzungen in Gerichtliche Medizin* (B. Müeller, ed.) pp. 563-642, Springer Verlag, Berlin, Heidelberg, New York.

7 — Simpson, K. (1972) *Forensic Medicine*, 6th edn., Edward Arnold Publ. Ltd., London.

8 — Stone, L.C., Petty, C.S. (1974) *J. Forensic Sci.*, **19**, 784 - 788.

9 — Fatteh, A. (1973) *Handbook of Forensic Pathology*, J.B. Lippincott Co., Philadelphia, Toronto.

10 — Petty, C.S. (1980) in *Modern Legal Medicine, Psychiatry and Forensic Science*, (Curran, W.J., McGarry, A.L., Petty, C.S., eds.) pp. 385-389. F.A. Davis Comp., Philadelphia.

Ayrı baskı için :

Doç. Dr. Özdemir Kolusayın
İstanbul Üniversitesi
Cerrahpaşa Tıp Fakültesi
Adlî Tıp Anabilim Dalı
Cerrahpaşa, İstanbul

ADLİ TIP DERGİSİ
Journal of Forensic Medicine
Adli Tıp Dergisi 1985; 1(2): 179-185

Dövülmüş Çocuk Sendromu

A. SEDAT ÇÖLOĞLU [a], ÖZDEMİR KOLUSAYIN [b]

[a] İstanbul Üniversitesi, Dişhekimliği Fakültesi, Patoloji Bilim Dalı ve Adlî Tıp Kurumu, İstanbul, Türkiye

[b] İstanbul Üniversitesi, Cerrahpaşa Tıp Fakültesi, Adlî Tıp Anabilim Dalı, Adlî Tıp Enstitüsü ve Adlî Tıp Kurumu, İstanbul, Türkiye

THE BATTERED CHILD SYNDROME

Summary

The battered child syndrome (BCS) is characterized by the presence of the bruises, multiple fractures of bones and subdural hematoma with or without a fractured skull. Subdural haemorrhage and traumatic rupture of the liver are the most serious lesions which are responsible for the death or disability of the battered child. In this article, the authors reviewed the causal relationship between trauma and the lesions showing special manifestations of the BCS, and pointed out the methods of examination providing for such cases, as follows:

Generally, it is necessary to examine the limbs radiographically to establish the age of bone fractures, and the presence of bruises have to be carried out on the colour photographs. A fluoroscopical study should be made on the bite-marks. In all cases the scalp tissue should be examined for haemorrhages and the bones of the vault should be examined for fractures and subdural hematoma. It is usually necessary to examine portions of the bruised skin and the intracranial haemorrhage to establish the age of the lesions. On the other hand, the possibility of a fat embolism should always bear in minds in the presence of multiple bone fractures.

Keywords : *Trauma - The battered child syndrome - Autopsy findings*

Özet

Dövülmüş çocuk (*the battered child*) sendromu deride ekimozlar, multipl kemik kırıkları ve subdural hematom ile özellik gösteren bir tablodur. Ebeveynleri ya da bakıcıları tarafından hırpalanan bu çocukların bir bölümü sakat kalırken bazıları ölmektedir. Ölüm nedenlerinin başında kafa ve batın travmaları gelmektedir. Bu yazıda, sendroma özgü bulgular incelenmiş ve böyle bir vak'a ile karşılaşan hekimlerin araştırmalarını hangi yönlerde ve nasıl yapabilecekleri belirtilmiştir.

Adli Tıp Dergisi 1985; 1(2): 179-185

Çoğunluğu 3 yaşın altında olan, ebeveyni ya da bakıcısı tarafından hırpalanmış çocuklarda görülen, çeşitli deri ve yumuşak doku lezyonlarının yanısıra çok sayıda kemik kırıkları ile subdural hematomun birlikte bulunduğu bir sendromdur (1 - 8).

Bu sendromu ilk kez tanımlayan *Caffey* (1), çok sayıdaki kemik kırıkları ile subdural hematom arasında bağlantı kuramamıştı. 1962'de, *Kempe* ve *ark.* (2), olayın tümüyle saldırı travmalarına bağlı olduğunu bildirmiş ve bu nedenle de **the Battered Child** (*Dövülmüş Çocuk*) **Syndrome** biçiminde adlandırılmasını önermişlerdir.

Bu tür saldırılara uğrayarak dövülen, sakat kalan ve hattâ ölen çocukların büyük bir bölümü 3 yaşın altındadır, erkek çocukların sayısı önemsiz bir fazlalık gösterir (2, 4, 7, 8).

Lezyonların özellikleri

Çocuğa saldırıda bulunan ebeveyn ya da bakıcı eylemi sırasında, elleri ve bazan da ayakları dışında, genellikle araç kullanmaz. Araç kullanmaksızın oluşturulan bu lezyonlar ve başlıca özellikleri şunlardır :

Baş - boyun lezyonları

Dövülmüş çocukların hemen tümünde baş-boyun bölgesi yumuşak doku zararları vardır. Yüzde kulaklar, yanaklar ve dudaklar en çok zarar gören bölgelerdir. Bunlar arasında dudak ekimozlarının önemli bir yeri vardır; üst dudakta, sıklıkla içyüz yırtığı ile frenulum kopması ve dişeti - mukoza sınırı parçalanması da görülebilir; bu bulgular *Dövülmüş Çocuk Sendromu* (*DÇS*) için patognomoniktir (8).

Saçlı deri ve alın derisi ekimozları, çoğu zaman kafatası kırığı ve beyin zararlarıyla birliktedir (2 - 8). Kafatası kırıklarının en sık görülen tipi *çatlak*'lardır, bazan parçalı kırık olabilir. Parietal kemik kırıkları, hareket hâlindeki (savrulan, fırlatılan) çocuğun, hareketsiz duran sert bir cisime (duvar gibi) çarpması sonucudur (6, 7). Bazan da kafa derisinde herhangi bir ekimoz ve kırık görülmediği hâlde subdural hematom bulunabilmektedir (5). Subdural hematom, *DÇS*'nun en önemli bulgularından biridir (4 - 8). Subdural hematomun patogenezini açıklamaya çalışan varsayımların başında *Holbourn Teorisi* gelir (4). Bu teoriye göre subdural hematomlar, köprüleşen venlerde ânî rotasyon hareketine bağlı gerilme kopmaları sonucudur. Bu tür gerilme

Adli Tıp Dergisi 1985; 1(2): 179-185

kopmaları, omuzlarından tutularak şiddetle ve arka arkaya sarsılan çocuklardaki subdural köprüleşen venlerde ortaya çıkar. Ayrıca, beynin maksimum rotasyon hareketi sırasında, yüzey venlerinin gerilmesiyle longitudinal sinüsün bükülmesi de subdural hematom nedeni olabilmektedir (6).

Derin beyin zararları, kalıcı disfonksiyonel sekellere yol açar (6). Bu zararlardan en önemlisi kontüzyonlardır (6, 8). Ayrıca kortekste oluşan küçük ve yama biçimindeki kanamaların organizasyonundan sonra epilepsi krizleri başlayabilir.

Boyun derisinde parmak ucu basınç izleri biçiminde ekimozlar görülür. Tokatlanan çocuğun yüzünü kaçırmasını engellemek için, ellerden biriyle kavranan ve sıkılan boyunda, altçene angulusları altında simetrik ekimozlar oluşur.

Göz lezyonları

Retina dekolmanı, lens deplasmanı ve retinal, subkonjunktival, subhiyaloid kanamalar başlıcalarıdır (8).

İskelet sistemi lezyonları

Göğüs ve ekstremite derilerinde, boyun derisinde görülenlerin mekanizmasına benzer biçimde oluşmuş kavrama ve sıkma ekimozları bulunabilir. Saldırganın her iki eliyle toraksı kavrayarak sıkması ve çocuğu sarsması sırasında koltukaltı çukurlarında simetrik ekimozlar meydana gelir, kotların arka kısımlarında kompresyon kırıkları oluşabilir (4, 7, 8).

Kollar ve bacaklardaki ekimozlar da sıklıkla bilateraldir. Fatal olsun ya da olmasın, bir *DÇS*'nda radyolojik incelemenin önemi çok büyüktür; genel iskelet zararları ile travmanın yapıldığı zamanı belirlemeye, ayrıca sendroma özgü kemik lezyonlarını kanıtlamaya yardımcı olur (4, 7, 8).

DÇS'da rastlanılan tipik lezyonların başında diz ve dirsek epifizlerinin ayrılması, periost sıyrılması ve ayrılması gelir (4, 8). Periost lezyonları sonucu oluşan kanamalar hematom yapar. Eski hematomlarda organizasyon ve kalsifikasyon bulguları tesbit edilir. Diz ve dirsek epifizlerinin ayrılması dışında, epifiz köşelerinin kopması da tipik bulgulardandır. Çok güçlü tartaklanmalarda metafiz parçalanması bile oluşabilir; diafiz kırıkları, kafa kırıkları gibi hareket hâlindeki (savrulan, fırlatılan) çocuğun, duran katı cisimlere

Adli Tıp Dergisi 1985; 1(2): 179-185

(duvar gibi) çarpmasına bağlıdır. Vertebra ve pelvis kırıkları daha az görülür (2, 3 - 5, 7, 8).

Batın lezyonları

Gövde ekimozları memeler çevresinden pubise kadar tüm deride görülebilir (4, 7, 8). Bu ekimozların sayısı az bulunsa bile, viseral organ zararları ağır olabilir (7, 8). Viseral organ lezyonlarına bağlı ölümler, kafa travmasıyla ilgili olanlardan sonra ikinci sırayı almaktadır (8).

Karaciğer ve bağırsak yırtılması, mezenter kopması başlıca ölüm nedenleridir; karın duvarına gelen darbelerle oluşurlar. Karaciğer yırtılması büyük bir intraperitoneal kanama ile sonlanır. Ayrıca, ince bağırsak serozasından gözyaşı damlası gibi kanama olur (7, 8).

Yanıklar

DÇS'nun özel bir tipi sayılabilir. Yukarıda tanımlanan öteki bulgularla birlikte ya da yalnızca yanık olarak tesbit edilir.

Benek biçimindeki yanıklar ve sikatrisler, yanmakta olan sigaranın çocuğun derisine bastırılmasıyla meydana gelir. Altını ıslatan çocuklara verilen cezalar arasında, sıcak soba üzerine ya da kaynar suya oturtmak ve sıcak maşa ile yakmak sayılabilir. Bu tür yanıklarda lokalize ve sınırları belirgin lezyonlarla karşılaşılır (8).

Isırık izleri

DÇS'unda rastlanılan ısırık izleri, kardeşler ya da başka çocuklar tarafından bırakılmış olabilir. Ebeveyni ya da bakıcıyı suçlarken, konunun bu açıdan da ele alınması gereklidir.

DÇS'da tanı

DÇS kuşkusu uyandıran faktörlerin birarada bulunması, klinik hekimini ya da adlî tabibi konu üzerine eğilmeye yöneltir. *DÇS* tanısına varabilmek için aşağıdaki faktörlerin birlikte bulunması gerekir (8) :

1 — Ailenin verdiği anamnezdeki farklılık ve çelişkiler,

2 — Tedâvi için geciktirilmiş başvuru,

3 — Anamnez ile lezyonların bağdaşmaması,

Adli Tıp Dergisi 1985; 1(2): 179-185

4 — Klâsik lezyonların bulunması (şişmiş üst dudak, yırtık frenulum, değişik renklerde ekimozlar, ısırık izleri, alışılmamış yanıklar, değişik dönemlerde kırıklar, subdural hematom),

5 — Değişik olaylarda farklı sağlık kuruluşuna başvurulmuş olması,

6 — Ailevî durum.

DÇS otopsisinde yapılacak işlemler

Adlî otopsilerdeki klâsik işlemlere ek olarak aşağıdaki çalışmaların da yapılması önerilmektedir (7) :

1 — *Otopsi öncesi işlemler* :

a) Renkli fotoğraflar (özellikle ekimozların yeri ve yaşı açısından),

b) Tüm iskelet grafisi (kırıkların yeri, sayısı ve yaşı açısından),

c) Eski ve yeni deri lezyonlarının (ısırık gibi) fluoroskopik metodla ayrılması.

2 — *Otopsi sırasındaki işlemler* :

a) Kafa derisindeki ekimozların yaşı,

b) Subdural ve (varsa) öteki benzer kanamaların yaş tesbiti,

c) Kafa travmalarında, kafanın ya da kafaya çarpan cismin hangisinin hareketli olduğunu belirlemek (*coup - contrecoup* lezyonlar yardımıyla),

d) Kot kırıklarının yaşı,

e) Asimetrik görünümdeki gluteusta insizyonla hematom aranması,

f) Çok sayıdaki kırıklarda yağ embolizmi aranması,

g) Toksikolojik ve bakteriyolojik inceleme.

Tartışma

Yukarıda tanımı yapılan ve özellikleri belirtilen *DÇS*'unda ayırıcı tanının önemi çok büyüktür. Olaya neden olan kişi (ebeveyn ya da bakıcı), öncelikle kaza öyküsüne sığınır. Ayrıntılara inildiğinde, çocuğun tedâviye belirli bir gecikme süresinden sonra getirildiği, olayın meydana gelişi ve zamanı konusundaki ifadelerde çelişkiler bulunduğu görülür. Kaza olayına sığınılırken en sık başvurulan yalanlar arasında «kucaktan düşme, yürüteçten düşme,

Adli Tıp Dergisi 1985; 1(2): 179-185

çocuğun kendini dolaba kilitlemesi, balkondan düşme, üzerine kaynar suyun dökülmesi, karnına salıncak çarpması» gibi ifadeler dikkati çeker. Ancak, bu ifadeler tekrarlatıldıkça çelişkiler belirmeye başlar. Ebeveyn ya da bakıcı tarafından ileri sürülen nedenlere bağlı kazaların hiçbirinde, *DÇS*'na özgü tipte multipl kırıklar, ekimozlar ve subdural hematom birlikte değildir. Çocuk dövme olayını sık sık tekrarlayan ebeveyn, çocuğu her seferinde başka bir sağlık kuruluşuna götürerek olayın aydınlanmasını engellemeye çalışır. Ebeveynin tüm olumsuz çabalarına karşın, en küçük kuşkuda alınacak olan bir seri iskelet grafisi, değişik yaşlarda ve çok sayıda kallusların görülmesiyle tanıya götüren en önemli bulgulardandır (2, 3 - 8).

Konuyu toplum açısından ele alan uzmanlar, çocukların her çevrede dövüldüğünü ancak ekonomik ve sosyal düzeyi düşük ailelerde *DÇS*'na daha sık rastlandığını belirtmişlerdir. Öte yandan, alıştıkları çevreden kopan ve doğup büyüdükleri bölgelerden uzaklaşan ailelerde bu oran, sosyal ve ekonomik duruma bakmaksızın, yükselmektedir. Eşler arasında geçimsizlik ve uyumsuzluğun bulunduğu aileler, üvey babalı aileler, bir zamanlar dövülen çocuk olan ebeveynlerden oluşan aileler, babaları işsiz aileler *DÇS*'nun sık görüldüğü toplum kesimleridir (8).

İstenmeyen ve engellenemeyen bir gebelik sonrası doğan çocuklar bu konunun ayrı bir sosyal yönüdür. Genellikle ailenin en küçüğü olan bu çocuklar, ebeveynin hiddetlenmesi sırasında büyük kardeşleri gibi kaçamadıklarından, ortada kalır ve tüm şimşekleri üzerine çeker. Nitekim bu çocuklar, ekonomik ve fiziksel durumu iyi olan ailelerde bile, bırakılmış, bakılmamış ve iyi beslenmemiştir.

KAYNAKLAR

1 — Caffey, J. (1946) *Amer. J. Roentgenol.*, **56**, 163.

2 — Kempe, C.H., Silverman, F.N., Steele, B.F., Droegmüller, W., Silver, H.K. (1962) *J. Amer. Med. Ass.*, **158**, 539.

3 — Simpson, C.K. (1965) *Brit. Med. J.*, **1**, 393.

4 — Gordon, I., Shapiro, H.A. (1982) *Forensic Medicine - A guide to principles*, pp. 389 - 391, 2nd edn., Churchill Livingstone, Edinburgh, London, Melbourne, New York.

5 — Guthkelch, A.N. (1971) *Brit. Med. J.*, **2**, 430.

6 — Pudenz, R.H., Shelden, C.H. (1946) *J. Neurosurg.*, **3**, 487.

Adli Tıp Dergisi 1985; 1(2): 179-185

7 — Loquvam, C.S. (1977) in *Forensic Pathology, A Handbook for Pathologists*, (Fisher, R.S., Petty, C.S., eds) pp. 87 - 92, US Government Printing Office, Washington.

8 — Knight, B. (1977) in *Forensic Medicine*, (Tedeschi, C.G., Eckert, W.G., Tedeschi, L.G., eds) Vol. I, pp. 500 - 509, WB Saunders Co., Philadelphia, London, Toronto.

Ayrı baskı için :

Doç. Dr. A. Sedat Çöloğlu
İstanbul Üniversitesi
Dişhekimliği Fakültesi
Patoloji Bilim Dalı
Çapa, İstanbul

ADLİ TIP DERGİSİ
Journal of Forensic Medicine
Adli Tıp Dergisi 1985; 1(2): 186-198

Adlî Tıp Açısından Post - Travmatik Embolizm
II. Yağ Embolizmi

ŞEMSİ GÖK, ZEKİ SOYSAL, ÖZDEMİR KOLUSAYIN

İstanbul Üniversitesi, Cerrahpaşa Tıp Fakültesi,
Adlî Tıp Anabilim Dalı, Adlî Tıp Enstitüsü ve
Adlî Tıp Kurumu, İstanbul, Türkiye

FAT EMBOLISM IN FORENSIC MEDICINE

Summary

Embolus and trombus are well known in clinics. But formation of embolus and trombus after injury occupies an important place in both clinics and forensic medicine.

The following points are important and require exhaustive investigations :

a) Determination of formation of fat embolism before and after death at autopsy,

b) Determination of relationship of fat embolism to trauma.

For this reason, the authors have reviewed the causes and medicolegal aspects of fat embolism.

Keywords : *Trauma - Fat embolism - Autopsy findings*

Özet

Travmadan sonra yağ embolizmi oluşması klinikte olduğu kadar adlî tıpta da önemli bir yer tutar. Özellikle otopsilerde tesbit edilen yağ embolizminin antemortem ya da postmortem olarak meydana geldiğinin saptanması ile travmayla bağlantısının ortaya koyulması oldukça önemli ve zor olan bir araştırmadır.

Bu yazıda araştırıcılar, yağ embolizminin nedenlerini, otopsi ve lâboratuvar bulgularını, otopside yapılması gereken işlemleri ve yağ embolizminin adlî tıbbî yönlerini ele almışlardır. Ayrıca, konuyla ilgili kaynaklar gözden geçirilmiştir.

Yağ embolizmi, sıvı hâldeki yağların kan dolaşımına girmesi ve kan akımıyla vücudun çeşitli kısımlarındaki kan damarlarına taşınarak onları tıkamasıdır (1 - 8).

Adli Tıp Dergisi 1985; 1(2): 186-198

Bugünkü bilgilerimize göre, embolizme yol açan yağlar, endojen serum yağlarının süspansiyon stabilitesindeki değişmeyle meydana gelmektedir. Yağlar, normal şartlar altındaki kanda gliserin esteri, kolesterol esterleri, fosfolipidler ve serbest yağ asidleri şeklindedir. Gliserin esterleri, proteinlerle birleşen uzun zincirli yağ asidleri ile trigliseridlerden ibarettir. Yoğunluğu fazla olan lipoproteinlerdeki gliserin esterlerinin miktarı oldukça azdır, yoğunluğu düşük olanlar ise nisbeten büyük bir trigliserid nüvesi ile fosfolipidler ve proteinlerle çevrili kolesterole sahiptirler (7, 9 - 11).

Şilomikronlar, yoğunluğu az olan lipoproteinler sınıfında olup 0.5 - 1 μ çapındadırlar; yandan aydınlatmalı mikroskoplarda, ışığı yansıtan hareketli cisimler biçiminde görülürler, yalnız *Nil mavisi* ile boyanırlar ve sayılabilirler. Şilomikronlar öteki yağ boyalarıyla boyanmazlar. Aynı yapıda ancak daha büyük (5 - 20 μ çapında) yağ partiküllerini, yağ boyalarıyla boyamak mümkündür. Yağ embolizmi de bu özelliklere sahip olan yağ partikülleriyle oluşur (7, 9, 10, 12 - 14).

Yağ embolizminin nedenleri

1 — *Yumuşak doku ve kemik travmaları*

Kemik travmaları, yağ embolizminin en önemli nedenidir; yağ, kemik iliği hücrelerinden mekanik olarak ayrılıp *Havers* sistemine girer (1 - 7, 9 - 11, 15 - 24). Çocuklarda kemik iliği yağ dokusu az olduğundan yağ embolizmi ender görülür.

Derialtı yağ dokusunun, şiddetli sarsıntı, ezik ve yanık gibi direkt travmaları yağ embolizminin ikinci önemli nedenidir. Derialtı yağ dokusunun damardan zengin kapiller ağı, bu kısımlara isabet eden travmaların yağ embolizmi oluşturmasını kolaylaştırır (1 - 8, 15 - 20, 25).

Cerrahî ve ortopedik girişimler de yağ embolizmine yol açabilir; karın duvarı insizyonu, mastektomi, kardiyo-pulmoner by-pass çalışmalarında yağ embolizmi ortaya çıkabilir (1, 7, 26 - 29).

Travmanın etkisinden hemen sonra kanın fiziksel özelliklerinde değişmeler olur. Travmatize dokuda tromboplastinin serbestleşmesi ile eritrositler damar içinde kümelenme eğilimi gösterir, bunu süspansiyon stabilitesinin bozulması izler. İntravenöz trombin injeksiyonu, fibrin ve eritrositlerin presipitasyonu ile intravasküler yağ oluşmasına yol açar (7, 30).

Adli Tıp Dergisi 1985; 1(2): 186-198

Yağ embolizmine bağlanan klinik bulgular, kanın fiziksel özelliklerinde ve koagülasyon faktörlerindeki değişikliklere bağlı olarak kan akımının bozulmasıyla meydana gelmektedir. *Bergentz* ve *ark.* post - travmatik dönemin ameliyatı izleyen ilk 4 saati içinde bol miktarda şilomikron ve büyük yağ kürecikleri ile karışmış trombosit topluluklarının görülmesine, trigliserid konsantrasyonunun eritrositlerde artmasına ve plazmada ise azalmasına dikkati çektiler. Travmayı izleyen ilk 24 saat içinde eritrositlerin damar içinde kümelendiklerini, fibrinojenin arttığını ve trigliseridlerin eritrositlerden kan plazmasına geçtiğini bildirdiler. Daha ileri dönemler olan 1 - 7. günlerde, kanın süspansiyon stabilitesinde azalmayla eritrosit sedimantasyon hızında artış gözlendiğini kaydederek, bu olayları lipoproteinlerdeki fibrinojen ve γglobülin artışına bağladılar. Böylece, yağ embolizminin asidoza, oksijen kullanımında azalmaya ve travma sonucu gelişen anemi sonrası ortaya çıkan iskemiye bağlı olabileceğini açıkladılar (26, 27).

Kan plazmasında şok sırasında meydana gelen biyokimyasal değişiklikler, lipid süspansiyon sistemini bozarak yağ asidleri ve serbest yağ oluşumuna yol açabilir. Şok ve yağ embolizminin birlikte olduğu durumlara kemik ve yumuşak doku travmalarında sıklıkla rastlanır (31 - 33). Depolanmış en zengin enerji kaynağı olan yağlar, *stress*'lerde mobilize olurlar; yağların mobilizasyonu kan akımındaki tüm yağları destabilize eden bir tetik mekanizması görevini yapar (7, 34, 35).

Yağ dokusu bulunan bölgelere gelen travma sonucunda yağ hücreleri parçalanır ve açığa çıkan yağ damlaları açık venalardan dolaşıma girerler; yağ partiküllerinin dolaşım sistemine giriş hızı, yağ embolizminin sonucunu belirlemede yağın miktarı kadar önemli bir rol oynar (7, 33 - 35). Dolaşıma giren yağ partikülleri akciğerlere kadar gelir ve değişik büyüklükte infarktlara neden olur. Akciğer kapillerlerinden, *foramen ovale*'den, *ductus Botalli*'den geçebilen damlacıklar arteryel sistemle kalb ya da beyine ulaşarak öldürücü infarktlara yol açabilirler (1, 7, 8, 10, 13, 14, 22 - 25, 37). *Fuchsig* ve *ark.* (37), yağın depolardan serbestleştikten sonra akciğerlere kan akımı yoluyla ulaşamadığını, lenfatik sistem yoluyla *innominat* vene ve oradan da akciğerlere taşındığını göstermişlerdir.

Travma ile yağ embolizminin oluşu arasındaki süre farklılıklar gösterir; travma yağlı bir dokuya olursa yağ embolizmine bağlı ölüm ilk 24 saat içinde ortaya çıkar. Uzun kemik kırıklarında bu süre 2-3 gün ya da birkaç haftaya uzayabilir. Bu bulgular, yağ damlalarının dolaşıma karışmasının, travmaya uğrayan bölgedeki yağ miktarı ile yağların mobilizasyonuna bağlı olduğunu gösterir (9, 22, 25, 38).

Adli Tıp Dergisi 1985; 1(2): 186-198

2 — *Yağ embolizminin yumuşak doku ve kemik travmaları dışındaki nedenleri* :

Yağ embolizmi, endojen serum yağlarının süspansiyon stabilitesindeki değişmelerle de meydana gelebilmektedir; bu tür yağ embolizminde, şilomikronlar yağ embolizmine yol açan kürecikler biçimine dönüşürler (7, 12 - 14, 26, 27, 30). Diabet komasının hiperlipemi döneminde, zehirlenmelerde (karbontetraklorür, fosfor, sodyum ve amonyum hidroksit, aşırı etil alkol, *arsphenamine*), pankreatit ve nekrozlu pankreas lezyonlarında, karaciğer nekrozlarında, beslenme yetersizliğine bağlı karaciğer yağlanmalarında, sirozlarda, kronik pasif hiperemi ile kalb yetmezliğinin terminal döneminde, abortus amacıyla uterus içine yağlı madde tatbiki sonrasında, pnömonide, bakteriyel osteomiyelitte, *clostridium welchii* infeksiyonlarında, puerperal eklampside, orak hücreli anemi krizlerinde, lenfanjiyografi sonrasında, artroplasti sırasında yağ embolizmi meydana gelebilir (7, 10, 30 - 41).

Yağ embolizminin patolojisi

Sistemik yağ embolizminde makroskopik otopsi bulguları özgün değildir; otopside peteşiler ile beyin ve böbreklerde küçük yaygın kanamalar dikkati çeker (7). Sistemik yağ embolizmi tanısı, damar lümenindeki nötral yağ küreciklerinin yağ boyalarıyla gösterilmesine dayanır. Yağ kürecikleri, kan damarı duvarı dışında da serbest ya da fagosite edilmiş olarak bulunabilirler. Hasta bir süre yaşarsa, embolizmin yol açtığı iskemilere bağlı doku nekrozları meydana gelir (10, 22 - 24, 36). Akciğer kesit yüzeyleri bıçakla kazındıktan sonra, bıçak ağzında yağ küreciklerinin gösterilmesi yeterli olmadığı gibi, oldukça yanıltıcı bir yöntemdir (19, 20, 42). Otopside kanlı ve ödemli akciğerler, tıkanan damarın çapına uygun infarkt ve subplevral kanamalar somut bulgulardır (7, 22, 36). Midede submukozaya ait peteşiler ve mukoza erozyonları da görülebilir (23 - 25). Eritrosit ve trombositlerin kümeler biçiminde toplanmaları ve intravasküler hiyalin mikrotrombusları, yağ embolizmi sendromuna yol açan mikrosirkulatuvar bozuklukların oluşmasında önemli rol oynarlar (26, 27, 31).

Travma ile ölüm arasındaki sürenin uzaması durumunda, otopside bulunan embolus sayısı azalır; 4 haftadan uzun sürelerde embolus bulunamaz (1, 8, 15 - 17, 20, 42, 43).

Sistemik yağ embolizminin nisbeten ender görülmesine karşın, çeşitli hastalıklardan ölen kişilerin akciğerlerinde klinik belirti ve bulgulara yol

Adli Tıp Dergisi 1985; 1(2): 186-198

açmayan az miktarda yağ kürecikleri birikimlerine sıklıkla rastlanır; *Frazer* (44), sindirim olayına bağlı normal lipemi hâline, akciğerlerde önemsiz derecelerde yağ embolizminin eşlik ettiğini ileri sürmüştür. Akciğerlerin lipid metabolizmasına katıldıkları uzun zamandan beri bilinmektedir. Akciğer dokusu lipaz yapabilmektedir. Lipaz salgılanması, embolik yağın hidrolizine ve yağ asidlerinin serbest kalmasına yol açar. Serbestleşen yağ asidleri kalsiyumla birleşir, hipokalsemiye neden olabilir (45). Bu durumda, yağ embolizminden kuşkulanılan otopsilerde, *frozen* kesitleri alınan dokuların yağ boyama metodlarından biriyle boyanması uygundur (9 - 14). Parafin kesitlere yağ boyası uygulanmaları olumsuz sonuçlara neden olur, çünkü kullanılan alkol ve ksilol lipidlerin eriyerek dokudan uzaklaşmasına yol açar (7, 12 - 14).

Yağ boyalarıyla boyanan akciğer kesitlerinde, yağ embolizmi aşağıdaki biçimde derecelendirilebilir (9, 10, 46) :

0 *derece* : Hiç embolus bulunmaz,
1. *derece* : Araştırılırsa embolus bulunabilir,
2. *derece* : Embolus kolayca bulunur,
3. *derece* : Embolus fazla miktardadır,
4. *derece* : Çok fazla (öldürücü) miktarda embolus vardır.

Histolojik incelemede 2, 3 ve 4. derecede yağ embolizmiyle karşılaşıldığında, kemik travmaları (özellikle kırık) üzerinde durulmalıdır. Başka bir deyişle, akciğerlerde bulunan yağ emboluslarının travmaya uğramış kemik iliğinden kaynaklandığı düşünülebilir (10, 22 - 24, 36).

Yağ embolizminin klinik ve lâboratuvar bulguları

Travmaya uğradıktan bir süre sonra ölen ve özellikle otopsi yapılmadan gömülen vak'alarda, ölümün embolizme bağlı olup olmadığı konusunda karar verirken, klinik bulgular ve lâboratuvar sonuçları her zaman göz önünde bulundurulmalıdır.

Klinik bulgular

Yağ embolizmi vak'aları, subklinik, klinik ve öldürücü olmak üzere 3 ana grupta toplanır. Subklinik özellikteki yağ embolizminde, yağ miktarı klinik belirtilere yol açmayacak kadar azdır (47). Klinik olarak yağ embolizmi, birdenbire (ânî) ve geç olmak üzere iki şekilde belirti verir.

Adli Tıp Dergisi 1985; 1(2): 186-198

Birdenbire belirti verenlerde fazla miktarda yağın dolaşıma girmiş olması söz konusudur. Geç belirti veren klinik tiplerde ise, travmadan en çok 24 saat sonra hastada bilinç kaybı görülür (10, 46, 47). Klinik olarak belirgin vak'alarda, pulmoner ya da sistemik belirtiler vardır (10, 22 - 24 36, 46, 47).

Akciğer embolizmi : Farkedilmeyecek kadar hafif olabilir; grafilerde noktacıklar ya da dumanımsı yapıda infiltrasyon alanları (sızım bölgeleri) tesbit edilebilir. Bu görünüm daha sonra embolizm için tipik olan yoğun benekli bir özellik kazanır. Embolusların daha büyük olması durumunda, mikroatelektaziler sonucu güçlü hipoksi gelişir. Hastada takipne, öksürük, kanlı ve yağlı balgam, dispne, siyanoz görülür. Ateş genellikle sonradan ortaya çıkar.

Sistemik embolizm : Yağ emboluslarının arteryel sisteme girmesiyle meydana gelir, oldukça enderdir. Sistemik embolizmde *beyin* ana hedeftir. Beyin etkilenmesi görülen hastalarda bilinç bozuklukları, somnolans, uyum bozukluğu, stupor, öfori ve zamanla giderek derinleşen koma hâli görülür. Bazan koma, ön belirtiler olmaksızın birdenbire başlar; değişik derecede deserebrasyon rijiditesi ve piramidal belirtiler eklenir. Lokalize nörolojik bulgular arasında fokal nöbetler, *Broca* afazisi, parasentral skotomalar, hemiparezi, her iki gözde aynı tarafa doğru sapmalar ve pupilla eşitsizlikleri tanımlanmıştır. Yağ embolizminin santral sinir sistemi belirtileri, intrakraniyal hematomların verdiği belirtileri taklit eder. Ayırıcı tanı, trepanasyon ve kontrast maddeyle inceleme sonucunda yapılabilir. Böbrek etkilenmesini yansıtan oligüri ya da anüri önemli klinik belirtilerdendir.

Travmayı izleyen 2-3. günlerde ortaya çıkan peteşiler önemli olup, genellikle alt göz kapakları konjunktivasında, boyun, omuzlar ve koltukaltı derisinde görülürler. Peteşi içeren deriden alınan biopsilerin *frozen* kesitlerine uygulanan yağ boyama metodları tanı için yararlı sonuçlar verebilir.

Her iki gözde makula çevresinde küçük infarkt alanlarının görülmesi de tanıya katkısı olabilecek bulgulardandır. *Thomas* ve *Ayyar* (47), yağ embolizmli vak'aların % 50'sinde retina arteriyollerinde embolik yağ kürecikleri bulmuşlardır.

Laboratuvar bulguları

Kan ve balgamda yağ kürecikleri tesbit edilebilir, ancak çok değerli değildir. Pıhtılaşmış kandan dondurarak yapılan kesitler yağ boyalarıyla boyanarak incelenirse, büyük yağ küreciklerinin varlığı önem kazanır. Yağ embolizmi kuşkusu olan kişilerin idrarında serbest yağ bulunması, yağ embo-

Histolojik olarak yağ embolizminin bulunup bulunmaması şu gibi durumların aydınlatılmasında yararlı olabilmektedir :

1 — Yüksekten düşenlerde ve geniş travmatik lezyonları bulunan ölülerde

Adli Tıp Dergisi 1985; 1(2): 186-198

lizmi tanısını oldukça güçlendirir. *Thomas* ve *Ayyar* (47), yağ embolizmi olan hastaların % 50'sinde lipidüri bulduklarını bildirmişlerdir.

Ayrıca, kandaki hemoglobin düzeyinin normalin yarısına kadar inmesi, kanamaya ve hemodilüsyona bağlanmaktadır; embolizmde görülen peteşilerin en önemli nedeni ise trombosit sayısındaki düşüştür (48 - 51).

Serum kalsiyum düzeylerindeki düşmeler de yağ embolizmi lehinde bir bulgu olarak gösterilmektedir; *Ross* (28) bu durumu, serbest yağ asidlerinin kandaki kalsiyumla birleşmesine bağlamıştır.

Schmidt (49) ile *Robb - Smith* ve *ark.* (50), kan dolaşımındaki yağ küreciklerinin serebro-spinal sıvıya ulaşabildiğini, yağ embolizmiyle ölen kişilerin koroid pleksus damar yatağında özel boyalarla yağ damlacıkları tesbit edilebileceğini belirtmişlerdir. Ayrıca, omurilikten aldıkları likör içinde yağ damlacıkları göstermişlerdir. Unutulmaması gereken nokta, travma dışındaki bazı durumlarda da omurilik sıvısı, kan ve idrarda serbest yağ damlacıkları bulunabilmesidir.

Kemik travmalarının ardından lipaz ve tributirinaz düzeylerinde bir artış meydana gelebilir (9, 21). Ancak, travmatize hastalarda çoğu kez kullanılan morfinin, serum lipaz düzeylerinde 20 katına varabilen artışlara yol açabileceği hatırlanmalıdır. Lipidüri travmayı izleyen 48 saat içerisinde belirgin bir hâl alır, serum lipaz düzeylerindeki artış ise bunun iki katı kadar bir süre sonra kendisini gösterebilir.

Dines ve *ark.* (29), yağ embolizmi kuşkusu bulunan vak'alarda şu işlemlerinin yapılmasını önermişlerdir:

a) arteryel kan gazlarının belirlenmesi (P_{aO_2} , P_{aCO_2} , pH),

b) 60 mmHg'dan daha az P_{aO_2} değeri bulunan her vak'ada pıhtılaşmış kandan yapılan *frozen* kesitlerinde özel boyalar ile yağların tesbiti,

c) akciğer grafileri,

d) gözdibi incelemesi,

e) hemoglobin, hematokrit, protrombin zamanı, trombosit sayımı,

f) serum kalsiyum düzeyi ölçümü,

g) idrar incelemesi.

Yukarıda tanımlanan tüm incelemelerin yapılması yağ embolizminin varlığı konusunda kesin sonuca götürebilecek bir değer taşımaktadır. Ancak, subklinik tipteki hastalarda her zaman yararlı olamamaktadır.

Adli Tıp Dergisi 1985; 1(2): 186-198

Yağ embolizminin adlî-tıbbî yönleri

Bir otopside, ölümü yağ embolizmine bağlayabilmek için :

1 — Kişide ölmeden önce ortaya çıkan klinik belirtilerin yağ embolizmine özgü bulgularla uyum göstermesi gerekir,

2 — Yağ dokusunda travmatik bir olayın etkisini görmek gerekir,

3 — Dokularda yağ embolizmini kanıtlayan bulgular gösterilebilmelidir,

4 — Otopside ölümü açıklayabilecek başka bir nedenin bulunmadığını ortaya koymak gerekir.

Yağ embolizminin adlî-tıbbî önemi özellikle şu noktalarda ortaya çıkmaktadır: a) Otopside görülen kırıkların ve diğer zararların antemortem ya da postmortem kaynaklı olup olmadıkları hakkında karar verme aşamasında, b) Akut alkolizm, delirium tremens ve doğal bazı nedenlere bağlı durumların ayırıcı tanısı (2, 3, 7, 16, 17, 19, 20, 43, 44, 53).

Antemortem veya postmortem travma

Mason (53), uçak kazasında ölenlerin yağ embolizmini incelediğinde, kardiyovasküler sistemleri zarara uğrayanların % 13'ünde, zarar görmeyenlerin ise % 66'sında akciğerde yağ embolizmi tesbit etmiştir. Antemortem yağ embolizmine bağlı ölümlerde, intravasküler yağ ile akciğerde kemik iliği embolizminin varlığını araştırmak gerekir (8, 53).

Histolojik olarak yağ embolizminin bulunup bulunmaması şu gibi durumların aydınlatılmasında yararlı olabilmektedir :

1 — Yüksekten düşenlerde ve geniş travmatik lezyonları bulunan ölülerde,

2 — Trafik kazalarında ölen kişilerde, özellikle aracı sürenlerde, kronik tromboz gibi birdenbire öldürebilen organik bir lezyonun bulunması hâlinde,

3 — Uçak kazalarında ölen kişilerin havada dekompresyona, havada ya da yerde travmaya maruz kalıp kalmadığının anlaşılması önemli olduğunda,

4 — Zehirlenerek öldürülen bir kişiyi yüksek bir yerden atarak ya da demiryolu üzerinde bırakarak adlî kuruluşların yanıltılmaya çalışıldığı cinayetlerde,

5 — Cebir-şiddet metodlarıyla öldürülen bir kişiyi yakarak olayın gizlenmek istendiği cinayetlerde,

Adli Tıp Dergisi 1985; 1(2): 186-198

6 — Suda boğulmuş bir kişideki travma bulgularının ölüm öncesine ya da sonrasına ait olduğunu belirlemede.

Antemortem embolizm veya postmortem yağ

Bazan ölümden sonra da kanda yağ bulunabildiğinden, antemortem kaynaklı yağ embolizminin kriterlerinin tanımlanması gerekir. Antemortem kaynaklı yağ damlacıkları sosis biçiminde uzamış ya da oval olup içlerinde bulundukları kapillerleri gererler; ancak, yağ damlacıklarının damar lumeninde bulunuşu, onların antemortem kaynaklı olduklarını belirlemez.

Yağ damlacıkları ve postmortem değişiklikler

Akciğerler ve öteki organların damarlarındaki yağ küreciklerinin, postmortem bir olaydan kaynaklı olabileceği de düşünülmelidir; kemik iliğinin *clostridium welchii* tarafından oluşturulan gaz nedeniyle ayrılması ve yağların postmortem invazyonuna bağlı olarak akciğer damarlarında yağ kürecieklenin bulunması, çürüme gazlarının ölümden sonra yağların damarlara girişine yol açabilmesi başlıca nedenlerdir. *Frazer* (44), bağırsaklarda sıklıkla bulunan *clostridium welchii* ve öteki anaerobik spor yapan basillerin ölümden sonra kanı ve dokuları infiltre ettiklerini, toksinleriyle yağ dokusunu parçalayarak yağ küreciklerini açığa çıkarabildiklerini ve bu toksinlerin şilomikronların kümeleşerek görülebilir özellik kazanmasına neden olduklarını bildirmiştir. Böylece, kan damarları içinde histolojik olarak görülen deforme olmamış yağ küreciklerinin bulunuşu yağ embolizmi açısından geçerli bir kanıt oluşturmaz.

Yağ damlacıkları ve postmortem yanıklar

Cesedin postmortem ısınması ve postmortem yanıklar, yağ damlacıklarının serbestleşerek kana geçmesine neden olabilir. Ancak bunlar, kapillerler içinde deforme bir görünüm arzetmezler, gevşek bir manzaraları vardır.

Postmortem travma ve yağ embolizmi

Bergentz (31), bir kemik kırığını izleyen 5 dakika içinde öldürülen tavşanların akciğerlerinde anlamlı derecede yağ embolizmi görülmediğini, travmadan 15 dakika sonra öldürülen tavşanların yarısında ve travmadan 30 dakika sonra öldürülenlerin ise büyük bir bölümünde embolizm sayısında hafif bir artış bulunduğunu göstermiştir. En yüksek yağ embolizmi düzeyini 12 - 18. saatlerde öldürülen hayvanlarda bulmuştur. Köpeklerde yaptığı

Adli Tıp Dergisi 1985; 1(2): 186-198

çalışmalarda ise, yüksek düzeydeki yağ embolizmini 12-24 saat sonra öldürülen hayvanlarda izlemiştir.

İnsan materyalinde de, travmadan sonra farklı zamanlarda ölen hastaların akciğerlerinde farklı miktarlarda emboluslar bulunabilmektedir. Kemik travmalarından sonra akciğerlerde yağ ve kemik iliği partiküllerinin görülmesi, dolaşım sisteminin yeterliliği ve travmadan sonraki dolaşım süresine bağlıdır; bu iki faktör kombine biçimde etkilidir.

Sevitt (8), hafif ve orta derecede embolizmin, ölümün kazadan hemen ya da birkaç dakika sonra meydana geldiği vak'alarda görülebildiğini belirlemiştir. Bu nedenle, ölümden önceki travmalarda bile, akciğerde yağ embolizminin sonuçlarını görmek mümkün olmayabilir.

Doğal nedenlere ve yanıklara bağlı akciğer embolizmi

Doğal nedenlerden ölenlerin birçoğunda hafif derecede akciğer yağ embolizmi oluşabilir. Bu durum diabetiklerde daha sıktır. Yanıklardan ölenlerde, osteomiyelitlilerde, raşitizm ve öteki kemik hastalıklarında, epilepsi, eklampsi, öteki konvülsif hastalıklar, metabolizma hastalıkları, akciğer tüberkülozu, ateroskleroz, nefrit, kolera, hepatit, grip sonrası sekonder infeksiyonlar (pnömoni, pankreatit), malign tümörler ve doğum, yağ embolizminin görülebileceği hastalıklar ve ölüm nedenleri arasında yer alırlar (10, 39 - 41).

Yağ ve kemik iliği embolizmi

Akciğerde kemik iliği embolizmi yalnızca kemik travmalarından sonra görülür. Akciğerde kemik iliğinin yanısıra yağ emboluslarının da bulunuşu, otopside tesbit edilen kırıkların en azından bazılarının antemortem kaynaklı olduklarını gösterir. *Sevitt* (8), kemik iliği embolizmi bulunan vak'alardan çoğunda, ölümün 8 saat içerisinde meydana gelmiş olduğunu bildirmiştir. Kemik iliği embolizmi, ölüm daha kısa süre içerisinde meydana geldiğinde de görülebilir. *Mason* (53), ölümün derhal meydana geldiği vak'aların % 37'sinde akciğerlerde kemik iliği embolusları bulmuştur. Ancak, dolaşım sisteminin güçlü zarar gördüğü durumlarda bu tür bulgularla karşılaşılamaz.

Sistemik yağ embolizmi

Sistemik embolizmde yağ damlacıkları daha çok glomerül kapiller yumakları, hipofiz arka lobu ve beyin gri cevherinde öteki doku ve organlara

Adli Tıp Dergisi 1985; 1(2): 186-198

oranla daha fazla görülür. Travmadan sonraki sistemik embolizmin gelişme süresi konusundaki bilgiler yeterli değildir. *Sevitt* (8), travmadan 3 - 4 saat sonra ölen birkaç kişide glomerül kapillerlerinde emboluslar bulmuştur. Buna karşın, beyin embolizminin travmayı izleyen 1-2 saat içerisinde de oluşabileceği bilinmektedir.

Özel katkılar

1 — Antemortem kaynaklı yağ embolizmi yalnızca kalbin pompalama etkisi altında, yağ küreciklerinin kapillerlere ve arteriollere penetrasyonu sonucu meydana gelir. Yağ küreciklerinin oval ya da uzunca bir biçimde görülmeleri antemortem olduklarına, küre biçiminde olmaları ise postmortem kaynaklandıklarına özgü bulgulardır.

2 — Travma dışı nedenlerle akciğerlerde hafif derecelerde yağ embolizmi meydana gelebilir. Hafif derecedeki bir yağ embolizmi, otopside bulunan kırıkların antemortem olduğuna dair bir kanıt oluşturmaz. Histolojik incelemede 2, 3 ve 4. derecede yağ embolizmi ile karşılaşıldığında, kemik travmaları, özellikle kemik kırıkları düşünülmelidir. Akciğerde görülen yağ embolizminin en önemli nedeni kemik travmaları olmakla birlikte, bazan doğal hastalıklarda ve yanıklardan sonra da görülebilmektedir.

3 — Akciğerlerde yağ embolizmiyle birlikte kemik iliği embolizminin de bulunması, yakın geçmişteki antemortem kemik travmaları için oldukça değerli bir kanıt olarak kabul edilir.

4 — Yanlış tanı konulan yağ embolizmi vak'alarında bazı adlî yanlışlıklarla karşılaşılır. Ölümle sonuçlanan yağ embolizminin yanlış olarak ikinci plânda ele alınması tazminat dâvâları açısından önem taşır. Özellikle ölümle sonuçlanan travma olaylarında, ölüm nedeninin yağ embolizmi yerine öteki komplikasyonlar (şok, kanama, pnömoni, beyin kontüzyonu) ile açıklanması adlî açıdan önemli olmayabilir. Ancak, ölümle travma arasında bağlantı kurulamazsa ve ölüm akut alkolizm, ensefalit, ânîden başlayan güçlü pnömoni, septisemi gibi nedenlerle açıklanmaya çalışılırsa adlî yanılgıdan söz edilir. Klinik açıdan olan yanılgılarda ise en önemli rolü, travmadan hemen sonra ve birdenbire olan yağ embolizminde görülen hezeyanları, sarhoşluk ve delirium tremens olarak yanlış tanımlamalar oynar. Ayrıca, hastanın ağzının alkol kokması bu yanılgıda payı olan önemli faktörlerdendir.

Adli Tıp Dergisi 1985; 1(2): 186-198

KAYNAKLAR

1 — Edland, F.J. (1971) in *Legal Medicine Annual* (Wecht, H.C., ed) pp. 15-28, Appleton Century - Crofts, Educational Division, Meredith Corp., New York.

2 — Gök, Ş. (1980) *Adlî Tıp*, 4. baskı, Filiz Kitabevi, İstanbul.

3 — Gök, Ş., Özkartal, E., Soysal, Z. (1980) *Adalet Derg.* (Ankara), **71**, 296.

4 — Özen, H.C., Sözen, H. (1971) *Adli Tıp ve Toksikoloji*, İ.Ü. Tıp Fakültesi Yayınları No. 1708, Sermet Matbaası, İstanbul.

5 — Özen, H.C. (1980) *Kısa Adlî Tıp Ders Kitabı*, 2. baskı, İ.Ü. Tıp Fakültesi Yayınları No. 2227, İstanbul.

6 — Öztürel, A. (1971) *Adlî Tıp*, Güzel İstanbul Matbaası, Ankara.

7 — Tedeschi, G.L., Hechtman, B.H. (1977) in *Forensic Medicine* (Tedeschi, C.G., Eckert, W.G., Tedeschi, G.L., eds) Vol. I, pp. 406-418, WB Saunders Co., Philadelphia, London, Toronto.

8 — Sevitt, S. (1962) *Fat Embolism*, pp. 218-224, Butterworths, London.

9 — Szábo, G. (1971) *Die Fettembolie*, Budapest Akademiai Kiado.

10 — Wehner, W. (1968) *Die Fettembolie*, VEB Verlag Volk und Gesundheit, Berlin.

11 — Whitenack, S.H., Hausberger, F. (1971) *Amer. J. Path.*, **65**, 335.

12 — Bschor, F. (1963) *Med. Welt* (*N. F.*), **1**, 190.

13 — Nöller, F. (1965) *Zbl. Chir.*, **90**, 1066.

14 — Peltier, L.F. (1971) *J. Trauma* (Baltimore), **11**, 661.

15 — Camps, E.F., Cameron, M.J., Lanham, D. (1971) *Practical Forensic Medicine*, Hutchinson Medical Publications, London.

16 — Camps, E.F., Robinson, E.A., Lucas, B.G.B. (1976) *Gradwohls' Legal Medicine*, 3rd edn, John Wright and Sons Ltd., Bristol.

17 — Fatteh, A. (1973) *Handbook of Forensic Pathology*, JB Lippincott Co., Philadelphia, Toronto.

18 — Petty, C.S. (1980) in *Modern Legal Medicine, Psychiatry and Forensic Science* (Curran, W.J., McGarry, A.L., Petty, C.S., eds) pp. 385 - 389, FA Davis Co., Philadelphia.

19 — Polson, J.C., Gee, J.D. (1973) *The Essentials of Forensic Medicine*, 3rd edn, Pergamon Press, Oxford, New York, Toronto, Sydney, Braunschweig.

20 — Simpson, K. (1972) *Forensic Medicine*, 6th edn, Edward Arnold Publ. Ltd., London.

21 — Chudzicki, R. (1958) *Arch. orthop. Unfall-Chir.*, **49**, 544.

22 — Prokop, O. (1966) *Forensische Medizin*, VEB Verlag Volk und Gesundheit, Berlin.

23 — Tauber, J. (1966) *Schweiz. med. Wsch.*, **96**, 1377.

24 — Motin, J., Chadençon, O., Bouletreau, P., Bernard, H., Roreat, F., Roche, L. (1970) *Méd. lég. Dommage corp.*, **3**, 385.

25 — Fonte, D.A., Hausberger, F.X. (1971) *J. Trauma* (*Baltimore*), **11**, 668.

26 — Bergentz, S.E., Gelin, L.E., O'Salle, D. (1960) *Acta Chir. Scand.*, **120**, 115.

27 — Bergentz, S.E., Gelin, L.E., Rudenstam, C.M. (1961) *Thromb. Diath. Haemorrh.*, **264**, 474.

Adli Tıp Dergisi 1985; 1(2): 186-198

28 — Ross, A.P. (1970) *Ann. R. Coll. Surg. Engl.*, **46**, 159.

29 — Dines, D.E., Linscheid, R.L., Didier, E.P. (1972) *Mayo Clin. Proc.*, **47**, 237.

30 — Miller, J.A., Fonkalsrud, W.W., Latta, H.L., Maloney, J.V. (1962) *Surgery*, **51**, 448.

31 — Bergentz, S.E. (1961) *Acta Chir. Scand.*, (*Suppl.*) **282**, 1.

32 — Burkhardt, K. (1970) *Med. Welt* (*N.F.*), **21**, 169.

33 — Burkhardt, K. (1971) *Fortschr. Med.*, **89**, 1268.

34 — Davis, H.L., Musselman, M.M. (1954) *Int. Rec. Med.*, **167**, 439.

35 — Brücke, P., Blümel, G., Gottlob, R. (1965) *Arch. Klin. Chir.*, **12**, 118.

36 — Polonovski, J., Caroli, J. (1971) *Biochim. biophys. Acta*, **239**, 154.

37 — Fuchsig, P., Brücke, P., Blümel, G., Gottlob, R. (1967) *N. Engl. J. Med.*, **276**, 1192.

38 — Krause, D., Falk, H. (1969) *Dtsch. Z. Ges. Gericht. Med.*, **65**, 28.

39 — Wehner, B. (1972) *Zbl. Chir.*, **97**, 793.

40 — Wehner, B. (1973) *Zbl. Chir.*, **98**, 353.

41 — Klein, H., Mueller, B., Remmele, W., Sellier, K. (1975) in *Gerichtliche Medizin* (Mueller, B., ed) 2nd edn, pp. 433 - 436, Springer - Verlag, Berlin, Heidelberg, New York.

42 — Baker, D.R. (1967) *Postmortem Examination: Specific Methods and Procedures*, pp. 28-29, WB Saunders Co., Philadelphia, London.

43 — Spitz, U., Fisher, S.R. (1973) *Medicolegal Investigation of Death*. Charles C. Thomas Publ., Springfield, Illinois.

44 — Frazer, A.C. (1941) *Proc. R. Soc. Med.*, **34**, 651.

45 — Peltier, L.F., Adler, F., Lai, S. (1960) *Amer. J. Surg.*, **99**, 821.

46 — Titze, A., Friess, W. (1954) *Mschr. Unfallheilk.*, **57**, 33.

47 — Thomas, J.E., Ayyar, D.R. (1972) *Arch. Neurol.*, **26**, 517.

48 — Peters, G. (1970) *Klinische Neuropathologie*, p. 215, G. Thieme Verlag, Stuttgart.

49 — Schmidt, O. (1929) *Dtsch. Z. Ges. Gericht. Med.*, **13**, 231.

50 — Robb - Smith, A.H.T., Hung, A.H., Russell, D., Greenfield, J.D. (1941) *Proc. R. Soc. Med.*, **34**, 639.

51 — Gordon, L., Turner, R., Price, W.T. (1953) *Medical Jurisprudence*, 3rd edn, p. 689, ES Livingstone Ltd., Edinburgh, London.

52 — Simpson, K. (1967) *A Doctor's Guide to Court*, 2nd edn, pp. 105-106, Butterworths, London.

53 — Mason, K.J. (1978) *The Pathology of Violent Injury*, pp. 348-359, Edward Arnold, Publ. Ltd., London.

Ayrı baskı için :

Prof. Dr. Şemsi Gök
İstanbul Üniversitesi
Cerrahpaşa Tıp Fakültesi
Adli Tıp Anabilim Dalı
Cerrahpaşa, İstanbul

ADLİ TIP DERGİSİ
Journal of Forensic Medicine
Adli Tıp Dergisi 1985; 1(2): 201-209

Gebelik Sırasında Uğranılan Müessir Fiil (Etkili Eylem) Nedeniyle Genital Sistem ve Fetüste Oluşan Lezyonların Adlî Tıp Açısından Değerlendirilmesi

ZEKİ SOYSAL, ÖZDEMİR KOLUSAYIN

İstanbul Üniversitesi, Cerrahpaşa Tıp Fakültesi,
Adlî Tıp Anabilim Dalı, Adli Tıp Enstitüsü ve
Adlî Tıp Kurumu, İstanbul, Türkiye

EVALUATION OF THE LESIONS OF THE FEMALE GENITAL ORGANS AND CONDITIONS INVOLVING FOETUS DUE TO ASSUALT AND BATTERY DURING PREGNANCY IN FORENSIC MEDICINE

Summary

In this article the authors have dealt with some points that must be remembered in evaluating the lesions of the female genital organs and conditions involving foetus due to assault and battery during pregnancy, the articles 456, 457 and 458 of the Turkish Penal Code on assault and battery, and how to evaluate such kind of traumatic lesions according to the related articles of the Turkish Penal Code. In addition, the authors have also explained how to establish a causative relationship between an abortion, a premature labor, premature separation of the placenta, fetal injury or death and a traumatic event.

Keywords : *Pregnancy - Assault and battery - Turkish Penal Code*

Özet

Bu yazıda gebelik sırasında uğranılan müessir fiil sonucu genital organlar ve fetüste oluşan travmatik bulguların değerlendirilmesinde dikkat edilmesi gereken noktalara değinilmiş, TCK'nun müessir fiillerle ilgili 456, 457 ve 458. maddesi belirtildikten sonra, genital sistem ve fetüste meydana gelen lezyonların bu kanun maddelerine göre nasıl değerlendirilecekleri açıklanmıştır.

Adlî makamlar, gebelik sırasında uğranılan travmatik bir olayın (trafik kazası, düşme, dövülme) Türk Ceza Kanunu'nun müessir fiillerle (etkili eylemlerle) ilgili maddelerinden hangisine göre işlem göreceğini belirleyebilmek için hekimlerin raporlarına başvururlar. Adaletin doğru bir biçimde gerçekleşmesi, olay hakkındaki görüşlerini objektif ve bilimsel olarak

Adli Tıp Dergisi 1985; 1(2): 201-209

sunabilen bilirkişilere bağlıdır. Objektif ve bilimsel olmayan bir bilirkişi raporuna göre kişi hemen tutuklanabilir, gereğinden fazla bir biçimde cezalandırılabilir ya da ağır bir arıza bırakan eyleminin karşılığında çok hafif bir ceza ile kurtulabilir.

Genital organlar ve fetüsle ilgili müessir fiiller konusunda gerek adlî makamların sordukları sorulara cevap verebilmek, gerekse bu konuyla ilgili adlî raporları hazırlayabilmek için kadın genital sisteminin travmatik lezyonlarının özelliklerini ve TCK'nun müessir fiiller hakkındaki maddelerini iyice bilmek gerekir.

Genel anlamda, vücuda ağrı-acı veren ya da verebilecek olan, sağlığı bozan ve akıl fonksiyonlarında bozukluk meydana getiren travmatik zararlara kanunumuzun deyimi ile *müessir fiiller* (*etkili eylemler*) adı verilir.

Gebelik sırasında uğranılan travmalar ile igili durumlarda abortus (düşük), erken doğum, fetüs ölümü ve plasentanın erken ayrılması gibi olaylar meydana gelebilir. Öte yandan, anne ciddî bir şekilde yaralansa bile, gebeliğin sonlanması durumu ortaya çıkmayabilir. Bazı küçük travmalarla aynı zamana rastlayan gebeliğin kendiliğinden (spontan) sonlanması olayı hekimi yanıltabilir.

TCK'nun 456, 457 ve 458. maddeleri müessir fiiller ile ilgili olan ve adlî tıp uygulamasında en çok kullanılan maddelerdir.

Aşağıda gebelik sırasında uğranılan travmatik olaylar nedeniyle genital organlarda oluşan lezyonların ve fetüsü ilgilendiren durumların TCK'nun 456, 457 ve 458. maddeleri açısından yorumlanması yapılacaktır.

Türk Ceza Kanunu'nun 456. maddesi

TCK'nun 456. maddesinde müessir fiiller ile ilgili cezalar 4 bölüm hâlinde ele alınmıştır.

1 — «*Her kim katil kasdıyle olmaksızın bir kimseye cismen ezâ verir veya sıhhatini ihlâle yahut akli meleklerinde teşevvüş husulüne sebep olursa* 6 *aydan* 1 *seneye kadar hapsolunur* (*Asliye Ceza*)».

Müessir fiile uğrayan kişinin günlük yaşamındaki uğraşılarına (yemek yemek, oturup kalkmak, soyunup giyinmek, tuvalete gitmek, traş olmak, saç taramak, v.b.) tekrar başlayabilmesi için geçecek olan zamana «*adlî şifa süresi*» denir. Buna uygulamada mutad iştigalden (güncel uğraşılardan) kalma süresi diyoruz.

Adli Tıp Dergisi 1985; 1(2): 201-209

Hekimin elinde mutad iştigalden kalma süresini saptayacak kesin kriterler yoktur. Genellikle travmanın ağırlığına ve bu ağırlığa bağlı olarak organizmada meydana gelen arızaya göre gün tayin edilir. Hafif travmalar 10 güne kadar, orta ağırlıktakiler 11 - 19 gün, çok ağır ise 20 gün ve daha fazla bir süre *kişinin mutad iştigaline engel* teşkil ederler. Bu noktadan hareket ederek hekim, her olguda mümkün olduğunca, kesin gün tayin etmelidir.

11 - 19 gün mutad iştigale engel teşkil edecek özellikte olan travmatik genital sistem lezyonları bu Kanun maddesine göre işlem görürler.

Perinede meydana gelen derin lezyonlara ve damar hasarlarına, rektovaginal veya veziko-vaginal fistüllere yahut 3. derece (enkontinans ile birlikte) anüs sfinkter yırtıklarına yol açan travmatik değişiklikler şahsın 15 gün mutad iştigaline engel teşkil edecek niteliktedirler.

2 — «*Fiil, havastan veya azadan birinin devamlı zaafını yahut söz söylemekte devamlı müşkülatı veya çehrede sabit bir eseri yahut* 20 *gün veya daha ziyade aklî veya bedeni hastalıklardan birini veya bu kadar müddet mutad iştigallerine devam edememesini mucip olmuş veya hayatını tehlikeye maruz kılmış veya gebe bir kadın aleyhine işlenip te vaktinden evvel çocuk doğmasını intaç etmiş ise ceza* 2 *seneden* 5 *seneye kadar hapistir* (*Asliye Ceza*)».

Pratikte bir organın fonksiyonunun veya bütünlüğünün devamlı olarak yarıya yakın bir oranda kaybolması ve bir sakatlık hâlinde kalması uzuv zaafı şeklinde değerlendirilir. Travma neticesi meydana gelen ve ameliyatla düzeltilmesi mümkün olmayan rekto-vaginal, veziko-vaginal fistüller ve anüs sfinkter yırtıkları uzuv zaafı niteliğindedirler.

TCK'nun 456/2. maddesinde *hayati tehlike* terimi geçmektedir. Travma bazan kişide hayat için tehlikeli sonuçlara (hayatî tehlikeye) yol açabilir. Travmadan sonra kişinin hayatının tehlikede olduğu durumlarda *hayatî tehlike* terimi kullanılır. Bu kelimenin anlamında, hayatın mutlaka tehlikeye uğraması esas olup, tehlikenin gerçekleşmesinin şart olmadığı prensibi mevcuttur. Öldürücü nitelikte olan bir travmanın etkisi, tıbbî tedâvi veya ameliyatla ve hattâ kendiliğinden geçse dahi, kişinin hayatını tehlikeye uğrattığı kabul edilmelidir. Hekimlerin, rapor hazırlarken, hayatî tehlike deyimini hayatın gerçekten bir tehlikeye uğradığını tıbbî teşhis araçları ile saptadıktan sonra kullanmaları gerekir.

Uterus (rahim) ve adneksler de (yumurtalıklar ve yumurtalık borularında) lezyonlara sebep olan yaralanmalar şahsın hayatını tehlikeye sokar.

Adli Tıp Dergisi 1985; 1(2): 201-209

Vagina ve uterustan karın boşluğuna giren âletlere bağlı yaralanmalar, travmatik uterus ve adneks lezyonları 25 gün mutad iştigale engel teşkil ederler.

Travmaya uğrayan gebe bir kadın çocuğunu zamanından evvel doğurabilir. Korku, heyecan gibi ruhsal bir travma sonucu erken doğum olması da mümkündür. Ancak böyle bir durumda, travma ile erken doğum arasında ilişki kurulması oldukça güçtür. Ruhsal bir travma böbreküstü bezinin adrenalin salgısını ve bunun neticesinde de kan basıncını arttırır. Böyle bir durumda retroplasenter hematom oluşur, plasenta zamanından önce ayrılarak erken doğum meydana gelir; doğumdan sonra, plasentada geniş bir *hematom* bulunursa bu mekanizmanın işlemiş olduğu kabul edilebilir.

Kanunun bu maddesi, gebe bir kadına müessir fiil uygulayarak çocuğun zamanından önce doğmasına neden olan kişiye 2 - 5 yıl hapis cezası verilmesini öngörmektedir. Burada kadının sağlık durumunda herhangi bir bozukluk düşünülmemiştir; yanlız çocuğun zamanından önce doğumu annenin sağlığını bozabileceği gibi, bu durumdan çocuğun yaşama yeteneği ve gelişimi de etkilenecektir. Bu cezasal kuram gebe kadını ve çocuğu koruma bakımından çok önemlidir.

Suçu işleyen kişinin bu Kanun maddesine göre cezalandırılabilmesi için, kadının gebe olduğunu bilmesi şarttır. Aksi hâlde, sebebiyet verdiği müessir fiilin uyduğu maddedeki cezayı görür.

Erken doğum, sosyoekonomik durum ve ırka bağlı olarak kendiliğinden de meydana gelebilir. Bu nedenle erken doğumun travma ile ilgili olup olmadığının kesin bir şekilde belirlenmesi gerekir. Karında, kalçalarda, belde, yara, ekimozlar varsa ve çocuk travmayı izleyen birkaç gün içinde zamanını tamamlamadan eksik olarak doğmuş ise, travma ile erken doğum arasında bağlantı kurulabilir. Travma plasentanın erken ayrılmasının veya zarların yırtılmasının nedeni olarak belirlenirse, meydana gelen erken doğum açık bir şekilde travmaya bağlanabilir.

Travmatik olayın *plasentanın erken ayrılması*'na neden olduğunu ileri sürebilmek için aşağıdaki kriterler gösterilebilmelidir :

a) Gebelik travmatik olaya kadar normal bir şekilde ilerlemiş olmalıdır,

b) Plasentanın erken ayrılmasına zemin hazırlayan hipertansiyon, gebelik toksemisi, daha önceki vaginal kanama, miyom veya konjenital septum dahil olmak üzere uterus anormalileri gibi faktörlere ait bulgular bulunmamalıdır,

Adli Tıp Dergisi 1985; 1(2): 201-209

c) Uterusta tetani ve hassasiyet, fetüs ölümü ve vaginal kanama dahil olmak üzere plasenta ayrılmasının belirti ve semptomları travmatik olayı izleyen 48 saat içinde belirmiş ve gebeliğin bundan kısa bir süre sonra sona ermiş olması gerekir,

d) Tanı, yapışık bir pıhtının veya plasenta yüzeyinde çöküntü alanının görülmesi ile doğrulanmalıdır.

Plasenta ayrılmasının ânî doğum olmaksızın *fetüsün ölümü*'ne yol açtığını söyleyebilmek için :

a) Travmadan hemen önce fetüsün yaşadığını gösterecek deliller bulunduğu ve bunların travmadan hemen sonra mevcut olmadığı gösterilmelidir,

b) Doğumdan sonra patolojik açıdan incelenen ayrılmış plasentadaki organizasyon derecesinin, travmatik olaydan sonra geçen zaman uzunluğu ile uygunluk göstermesi gerekir.

Erken doğum'u düşündüren bulgular şunlardır :

a) Tam termine göre erken gebelik anamnezinin bulunuşu,

b) Fetüsün normal pozisyonda canlı oluşu,

c) Travmaya eşlik eden şokun varlığı,

d) Travmadan hemen sonra veya travma ânında amnion sıvısının sızmasıyla kendini gösteren amnion kesesinin yırtılması,

e) Travmadan hemen sonra doğum ağrılarının başlaması ve ağrıların prematüre (erken doğan) bebek doğuncaya kadar devam etmesi,

f) Gebelik süresi ne olursa olsun bebeğin doğumdaki ağırlığının 2.500 gram'dan fazla olmaması.

3 — «*Fiil, kat'î veya muhtemel surette iyileşmesi kabil olmayacak derecede akıl veya beden hastalıklarından birini yahut havastan veya el veya ayaklardan birinin veya söylemek kudretinin yahut çocuk yapmak kabiliyetinin ziyaını mucip olmuş veya azadan birinin tatilini yahut çehrenin daimi değişikliğini veya gebe bir kadına karşı ikâ olup ta çocuğun düşmesini intaç eylemiş ise ceza* 5 *seneden* 10 *seneye kadar ağır hapistir* (*Ağır Ceza*)».

Travmaya bağlı olarak rahim, yumurtalıklar veya yumurtalık borularının her ikisinin birden çıkarılması, tıkanmaları, kesilmeleri veya koparılmaları ile çocuk yapma gücü kaybolur. Bu maddenin nüfus politikası bakımından önemi vardır.

Adli Tıp Dergisi 1985; 1(2): 201-209

Abortus (düşük) ile travmatik olay arasında muhtemel bir ilişkinin kurulabilmesi oldukça güçtür. Bilinen gebeliklerin % 10 - 20 kadarı abortus şeklinde sonuçlanır. Abortusların %61.7'sinin ovumdaki defektlere (embriyo defekti, embriyonun bulunmayışı, plasenta anomalileri) bağlı olduğu bildirilmiştir. Böyle kusurlu bir gebelik daima düşükle sonlanacaktır. Travmatik olaylardan sonra meydana gelen düşüklerde çoğu kez defekt bulunduğu saptanmıştır. Bu nedenle, böyle kusurlu bir ovumun düşüğü travmatik olayı yakından izlese bile, travmaya bağlanmamalıdır.

Travmatik olaylardan sonra çok sık olarak düşükler meydana gelmez. Bu nedenle çok dikkatli bir inceleme ile pozitif illiyet bağının (neden - sonuç ilişkisinin) varlığını kanıtlayacak deliller aranmalıdır.

Travmatik abortuslar'ın teşhisine imkân verecek kriterleri belirleyen genel bir kural yoktur. Her olgunun özelliklerini inceleyerek karara varılmalıdır.

Travma ile abortus arasında pozitif bir illiyet bağının kurulabilmesi için aşağıdaki kriterlerin varlığı belirlenmelidir :

a) Abortus, uğranılan travmatik olayı izleyen 24 saat içinde meydana gelmiş olmalıdı,

b) Fetüs ve plasenta patolojik yönden incelenmiş ve normal bulunmuş olmalıdır,

c) Fetüs ve plasentanın görünümü, travmatik olayın meydana geldiği gebelik dönemine uygunluk göstermelidir,

d) Uterusun gelişimine ait konjenital defektler, miyomlar, kistler, endometrium polipleri, serviks uteri amputasyonu, servisit, geniş laserasyonlar, serviks yetersizliği, pelvise ait iltihabî durumlar gibi düşüğe neden olan faktörler, tekrarlayan düşük anamnezi, annede frengi, tüberküloz, toksoplazmoz gibi kronik infeksiyonlar ve gebelik toksemileri, annenin düşük yapmaya giriştiğini gösterecek deliller ile röntgen ışınları, kurşun ve folik asit antagonistleri gibi düşüğe yol açan unsurlar bulunmamalıdır.

Ceza Kanunu'muz müessir fiillere bağlı çocuk düşürme olaylarını, kasten çocuk düşürmelerden ayrı olarak ele almaktadır. TCK 456/3 maddesinde müessir fiil neticesinde meydana gelen ve kast unsuru bulunmayan çocuk düşürme olayları incelenmektedir. Buna karşın TCK 468 - 472. maddelerinde söz konusu edilen düşük olaylarında eylem doğrudan doğruya çocuğun düşürülmesine yöneliktir.

Adli Tıp Dergisi 1985; 1(2): 201-209

Müessir fiile bağlı çocuk düşürülmesi suçunun kabulü için failin gebelik durumunu bilmesi gerekir. Çocuk düşürmede toplumun bir ferdinin kaybı ve kadın hayatının daha fazla tehlikeye düşeceği hususu gözönüne alınarak ceza ağırlaştırılmış ve 5 - 10 senelik bir hapis cezası öngörülmüştür.

Travma, fetüsün yaralanmasına ve ölümüne neden olabilir. Fetüste en sık bildirilen travmatik bulgu, doğum sırasında meydana gelen kafatası kırığıdır. Böyle bir kırık, annenin pelvis kemiklerinde meydana gelen çıkıntının çocuğun kafatasını ezmesi ile oluşur.

Uterusta veya plasentada önemli hasarlar oluşmaksızın fetüs ölürse, meydana gelen maserasyon olayı ile fetüsteki hasar maskelenerek gözden kaçabilir. Fetüsteki hasarın mutlaka ölüme yol açması gerekmez. Uterus içinde yumuşak doku hasarları onarılabilir ve bunlar doğumda teşhis edilemeyebilir. Fakat kırıkları ve kırığın yaşını röntgen ile belirlemek mümkündür. Eğer kırığın yaşı travmatik olaydan bu yana geçen zaman ile uygunluk gösterirse, sebep-sonuç ilişkisi, diğer bir deyimle illiyet (nedensellik) bağı kurulabilir. Kemiklerin kolayca kırılacak şekilde gevrek oluşu ile belirgin olan ve kalıtsal bir nitelik gösteren *osteogenesis imperfecta* olguları dışında, doğumdan önce (uterus içinde) fetüs kemiklerinin kırılması son derece nâdir bir olaydır.

Travmatik olay ile *in utero meydana gelen fetüs hasarı* arasında sebep-sonuç ilişkisi kurulurken aşağıdaki kriterler gösterilebilmelidir :

a) Gebelik, travmatik olayın meydana geldiği zamana kadar normal bir şekilde ilerlemiş olmalıdır,

b) Fetüsteki hasarın görünümü, travmatik olaydan beri geçen zaman ile uyum göstermelidir. Kırıkların bulunması hâlinde, kırığın yaşı röntgen incelemesi ile doğru bir şekilde saptanmalıdır (doğum olayı sırasında uzun kemiklerde, klavikulada ve kafatasında kırıklar meydana gelebilir). Doğumdan önce uğranılan travma ile doğum travmasını birbirinden ayırmak ve hasarın gerçek nedenini bulmak için, bu lezyonların radyografisindeki görünümlerine dikkat edilmelidir.

Uterus içinde ölen fetüste aseptik fermentatif otoliz olayı oluşur (*maserasyon*). Meydana gelen maserasyonun derecesi incelenerek fetüsün ölüm zamanı tayin edilmeye çalışılır.

Maserasyon'un 3 derecesi vardır :

1. *derece maserasyon* : Fetüsün ölümünü izleyen 1 - 3. günler arasında deride veziküller oluşur. Bunların delinmeleri ve parçalar hâlinde kalkmasıyla kirli - kırmızı renkte derma ortaya çıkar.

Adli Tıp Dergisi 1985; 1(2): 201-209

2. *derece maserasyon* : Fetüs hemoliz neticesi kirli esmer bir renk alır, biraz daha fazla bir süre (1 - 2 hafta) uterusta kalırsa iç organlar (özellikle karaciğer ve beyin) çamur gibi olur. Gövde boşluklarını seröz bir sıvı doldurur ve eklemler tonusunu kaybederek gevşer. Baş kemikleri birbiri üzerine biner.

3. *derece maserasyon* : Uterus içinde ölü olarak 2 - 3 hafta kalan fetüste tonus kaybolur, iç organlar sıvılaşır ve flüktüasyon veren bir kese şeklini alır.

4 — «*Eğer fiil, hiç bir hastalığı veya mutad iştigallerden mahrumiyeti mucip olmamış yahut bu haller* 10 *günden ziyade uzamamış ise takibat icrası mutazarrırın şikâyetine bağlı olmak üzere fail hakkında* 2 *aydan* 6 *aya kadar hapis veya* 200 *liradan* 2500 *liraya kadar ağır para cezası hükmolunur* (*Sulh Ceza*). *Bu fiil*, 457. *maddede yazılı vasıtalarla işlenirse takibat icrası şikâyete bağlı değildir*».

Kişinin vücudunda meydana gelen travmatik lezyon büyük damarları kesmemişse, büyük sinirleri zedelememişse, kemiklerde kırık - çatlak oluşmamışsa, iç organlarda zedelenme olmamış ise, kişinin arızası 1 - 10 gün arasında mutad iştigaline engel teşkil eder niteliktedir.

O hâlde, kadın genital sisteminde travmaya bağlı olarak oluşan sıyrıklar, ekimozlar ve basit yaralar TCK 456/4 maddesine göre işlem görürler.

Bu çeşit lezyonlar şahsın 1 - 10 gün mutad iştigalden kalmasına neden olurlar. Bu lezyonlara ait cezaî sorumluluk mağdurun şikâyetine bağlıdır.

Türk Ceza Kanunu'nun 457. maddesi

«456. *maddede yazılı fiillere* 449. *maddenin birinci ve üçüncü bentlerinde yazılı hâl inzimam eder yahut fiil gizli veya aşikâr bir silâh ile veya aşındırıcı ecza ile işlenmiş olursa asıl ceza ücte birden yarıya kadar artırılır.*

Eğer fiilde 450. *maddenin* 5. *bendinde yazılı hâl müstesna olmak üzere diğer bentlerdeki hallerden biri birleşirse bu birleşen fiil hakkında* 78. *madde hükmü cari olmak şartiyle ceza yarı nisbetinde çoğaltılır*».

TCK'nun 456/4 maddesine giren suçlar gizli veya açık bir silâhla veya aşındırıcı bir madde ile işlenmişse, savcılık mağdurun şikâyetini beklemeksizin kovuşturma yapar ve asıl ceza miktarı da üçte birden yarıya kadar arttırılır.

Adli Tıp Dergisi 1985; 1(2): 201-209

Türk Ceza Kanunu'nun 458. maddesi

«Geçen maddelerde beyân olunan ahvalde fiil, netice itibariyle failin asıl maksadını tecavüz etmiş olduğu takdirde ceza üçte biren yarıya kadar eksiltilir».

Bir kadının gebe olduğu bilinmeden dövülmesi sonucunda düşük veya zamanından önce doğum meydana gelmiş ise, kasdı aşan bir durum söz konusu olacağından TCK'nun 458. maddesi gereğince cezada hafifletici bir sebebin bulunduğu kabul edilir.

KAYNAKLAR

1 — Crosby, M.W. (1977) in *Forensic Medicine* (Tedeschi, C.G., Eckert, W.G., Tedeschi, L.G., eds) Vol. I, pp. 423 - 433, WB Saunders Co., Philadelphia, London, Toronto.

2 — Gök, Ş., Akyol, S., Kolusayın, Ö. (1978) *Kişilerin Vücut Bütünlüğünde Oluşturulan Zararların Adli Tıp Açısından Değerlendirilmesi*, Adlî Tıp Müessesesi Yayınlarından, No. 2, Nâzım Terzioğlu Matematik Araştırma Enstitüsü Basım Atölyesi, İstanbul.

3 — Özen, C. (1976) *Kısa Adlî Tıp Ders Kitabı*, İstanbul Üniversitesi İstanbul Tıp Fakültesi Yayınlarından, Rektörlük No. 2227, Fakülte No. 111, Sermet Matbaası, İstanbul.

Ayrı baskı için :

Yard. Doç. Dr. Zeki Soysal
İstanbul Üniversitesi
Cerrahpaşa Tıp Fakültesi
Adlî Tıp Anabilim Dalı
Cerrahpaşa, İstanbul

ADLİ TIP DERGİSİ
Journal of Forensic Medicine
Adli Tıp Dergisi 1985; 1(3): 247-258

Circadian Effects of Methamphetamine on Mouse Brain Biogenic Amines, Norepinephrine, Dopamine and Serotonin, by the Method of Simultaneous Analysis

KANJI YOSHIMOTO, AKIRA KANO, KEIJI MIZOHATA,
YOSHITO IRIZAWA, SETSUO KOMURA

Department of Legal Medicine, Kyoto Prefectural University of Medicine,
Kawaramachi, Kamikyo-ku, Kyoto 602, Japan

METAMFETAMİN'İN FARE BEYNİ BİYOJEN AMİNLERİ'NDEN, NOREPİNEFRİN, DOPAMİN VE SEROTONİN'E GÜNLÜK ETKİLERİNİN SİMULTANE ANALİZ YÖNTEMİYLE İNCELENMESİ

Özet

Bulguları sunulan bu kronofarmakodinamik çalışma, farelerde metamfetamin duyarlılığının günlük değişimlerini belirlemek amacıyla yapıldı.

Ağırlıkları 28-30 g arası değişen erkek C3H/HeN tipi fareler, 22-24°C arasında, sabit nemli bir ortamda yapay aydınlatma ile (40-Watt fluoresan ampul) 12 saat aydınlık, 12 saat karanlıktan oluşan günlük döngülerde en az üç hafta tutularak uyum sağlatıldıktan sonra deneylerde kullanıldılar.

5 deney ve 5 kontrol grubuna ayrılan hayvanların, deney gruptakilerine saat 13:30, 19:30, 01:30 ve 7:30'da deri-altı yolla metamfetamin (5 mg/kg, %0.86 NaCl içinde); kontrol gruptakilerine aynı hacimde, aynı yolla %0.86 NaCl verildi. Deney hayvanları saat 14:00, 20:00, 02:00 ve 08:00'de servikal dislokasyon ile öldürüldükten sonra, likid kromatografisi yöntemiyle beyin norepinefrin (NE), dopamin (DA) ve 5-hidroksitriptamin (serotonin, 5-HT) düzeyleri belirlendi.

Kontrol gruplarının herbirinde gerek NE, gerekse DA ve 5-HT düzeylerinde geceleri azalma, gündüzleri yükselme gözlendi.

Metamfetamin uygulanmış gruplarda ise NE düzeylerinin, kontrol gruptakilerine benzer günlük değişiklikler gösterdiği saptandı. Metamfetamin varlığında DA düzeyleri aydınlık ve karanlık fazlarda tepe noktalı bimodal değişimler gösterdi. Buna karşılık 5-HT düzeylerinin gece ve gündüz değerleri arasında bir fark bulunmadı.

Serotonerjik sistemlerin metamfetaminin kronotropik etkilerine, noradrenerjik sistemlerden daha duyar olduğu ve metamfetaminin farmakolojik ve toksikolojik etkilerinin aktif fazda uyku fazına oranla daha yüksek olduğu belirlendi. Bu bulgular, metamfetamin kullanmış olan kişilerde görülen davranış bozuklukları ve öforinin, drogun alınmış olduğu zaman dilimine göre değişme mekanizmasını açıklayabilmektedir.

Adli Tıp Dergisi 1985; 1(3): 247-258

Summary

We have studied the chronopharmacodynamics, circadian variations of methamphetamine susceptibility, in mice.

In control mouse, we observed that mouse brain biogenic amines, norepinephrine (*NE*), dopamine (*DA*) and 5-hydroxytryptamine (*serotonin*, 5-*HT*) are decreased in nocturnal and increased in diurnal. These data show circadian rhythms in the levels of brain biogenic amines.

In mice treated with methamphetamine (*MAP*) (5 mg/kg) subcutaneously, the susceptibility to *MAP* in the level of *NE* was similar to the pattern of a circadian rhythm in control mice. In the level of *DA*, the susceptibility to *MAP* exhibited a bimodal pattern with peaks occurring during the light and dark phases of the circadian cycle. On the contrary, in the level of 5-*HT*, the susceptibility to *MAP* does not recognize the differences resulting from daily fluctuations. The level of 5-*HT* shows constant values in both diurnal and nocturnal phases.

From these results, it may be suggested that the chronotypic effects of *MAP* by itself were more sensitive on serotonergic systems than noradrenergic systems in *CNS* mechanism.

We have reconfirmed that the pharmacological and toxicological effects of *MAP* were bigger in active phase than inactive or sleepy phase. This result in this paper may be related with the similarity to the anti-social behaviors and/or euphoria in human at the time of day when methamphetamine was intaked.

Keywords : *Norepinephrine - Dopamine - Serotonin - Mouse - Circadian rhythm - Methamphetamine*

INTRODUCTION

Most recently national attention has been focused on the amphetamine-linked offence and the extent of amphetamine-related violence.

In proportion to the increase of offenders related to stimulant drugs, for example amphetamine, in *Japan*, most medical examiners and social-workers have become alarmed over the amphetamine abuse that gives rise to the social problems. We have reported previously the research mentioned above, based on questionnaring (1).

Although several daily rhythms of the levels of brain biogenic amines, the effects on drugs or ethanol and the activity of enzymes, have been reported in rodents (2-7) and a relationship between altering behaviors and changes of CNS catecholamine levels has been demonstrated by several investigators (8, 9), but there are few reports of the relationship with the drug susceptibility rhythm and the time of day when drug was administered.

Adli Tıp Dergisi 1985; 1(3): 247-258

In this study, brain biogenic amines, norepinephrine (NE), dopamine (DA) and 5-hydroxytriptamine (serotonin, 5-HT), were determined simultaneously in the same single sample. And, to study the circadian rhythms in methamphetamine-response or methamphetamine-susceptibility, mainly we have investigated variations in the levels of brain biogenic amines, NE, DA and 5-HT, in mice housed in a light-dark (LD) cycle.

The purpose of the present study was to determine the effect of methamphetamine on the circadian levels of biogenic amines in mouse brain and to make clear the point difference of anti-social behaviour and euphoria in human at different times of day when methamphetamine was intaked.

MATERIAL AND METHODS

Male, C3H/HeN mice weighing 28-30 grams, (initial weight) were used in this study. Before the experiments the animals were kept in rigidly standardized environmental conditions at 22-24°C and constant humidity. The animals were acclimated to these environments for a minimum period of three weeks.

Artificial illumination was provided by four, 40-watt fluorescent lights, during the light phase (08:00-20:00 hr) of the 24-hr, alternating 12 hours light-12 hours dark cycle automatically. Food (*CE*-2, *Japan CLEA Co. Ltd.*, *Osaka*, *Japan*) and tap water were supplied *ad libitum*.

In all experiments the same animal handler was used, and great care was taken not to excite the animals. The holding room was entered only for routine feeding, watering and changing litter at the same time every day.

At 13:30, 19:30, 01:30, 07:30 hr, groups of ten experimental and control mice were weighed immediately and each mice was given a single injection of methamphetamine solution and physical solution, respectively. Methamphetamine-HCl (1 mg/mL) was dissolved in 0.86 % physical saline. In experimental mice, this solution was given subcutaneously with 5 mg/kg methamphetamine, and in control mice, at the same time, the same volume of physical saline was given subcutaneously.

At thirty minutes after administering these solutions, (at 14:00, 20:00, and 08:00 hrs) the control and experimental animals were killed by cervical dislocation. The whole mouse brain (without the olfactory lobes, cerebellum and brain stem) was quickly removed and stored in liquid nitrogen to measure its weight. Then it was used for the quantitative analysis of several monoamines. The stored whole brain was homogenized by ultrasonic homogenizer in 5 mL heptane containing 200 μg DHBA (*dihydroxybenzylamine*) as internal standard, 100 μl 0.1M EDTA (*ethylenediamine tetraacetic acid disodium salt*) and 750 μl 0.1N HCl. The samples were prepared according to published procedures (10) and modifications (11). All experiments were performed using a model 4000L High Performance Liquid Chromatograph (*Yanagimoto MGF Co., Ltd., Japan*) with an electrochemical detector (*Model VMD*-101A, *Yanagimoto MGF, Co. Ltd., Japan*). The electrode potential was set at 0.8V for the

Adli Tıp Dergisi 1985; 1(3): 247-258

catecholamines (*vs Ag/AgCl reference electrode*). The column used was a type of ODS-A C18 reversed-phase column (5 μm *particle size range*, 250×4.6 *mm i.d. Yanaco, Yanagimoto MGF, Co. Ltd.*).

The mobile phase was prepared with 0.1M potassium dihydrogen phosphate buffer adjusted to pH 3.1 with phosphoric acid, containing 1 % acetonitrile and 50 mg/L phosphate buffer EDTA.

The monoamines, *NE*, *DA* and 5-*HT*, in brain tissue were analyzed simultaneously. The concentration of each of the compounds in brain tissue was established from the chromatographic peak heights, by calculating the calibration factor for each component.

The significance of differences between the levels of brain monoamines in control and in experimental animals was determined by the *Student's t-test.*

This study was performed during the summer season of the year.

RESULTS

The circadian levels of NE in control and methamphetamine-treated mice are shown in Fig. 1.

In control animals, highest NE levels occured during the light phase of LD 12:12 cycle, while the lowest NE levels occurred the dark phase of the cycle. The difference between the maximum and minimum mouse whole brain NE levels was statistically significant ($P<0.01$).

The levels of NE varies in a rhythmic manner with a peak occurring at 14:00 hr and a trough at 08:00 hr, at time near the daily dark to light transition. Treatment with methamphetamine decreased significantly NE levels at all times in the mouse whole brain studied. The difference between the control and treated mice is statistically significant at the 0.01 level, almostly. The levels of NE in treated animals were 20-25 % lower than the control animals at all times. In these changes in NE levels, the susceptibility of methamphetamine showed a circadian manner as similar to the control animals. After all, the chronotypic effects of methamphetamine or the susceptibility of methamphetamine did not depend on the administration time of the drug.

The whole brain DA levels in control and methamphetamine-treated animals are shown in Fig. 2. The circadian rhythm of DA levels have been observed in normal animals adapted to the fixed illumination cycle LD 12:12. The level of DA varies in rhythmic manner with a peak level occurring at 14:00 hr and trough at 08:00 hr, at times near the dark to light transition.

Adli Tıp Dergisi 1985; 1(3): 247-258

A *Student's t-test* showed a significant difference ($P<0.01$) between the 08:00 and 14:00 hr determinations in control animals. As shown in Fig. 1 and Fig. 2, the circadian manners of the levels of NE and DA were similar, the peak levels occurring at 14:00 hr and the trough levels at 08:00 hr.

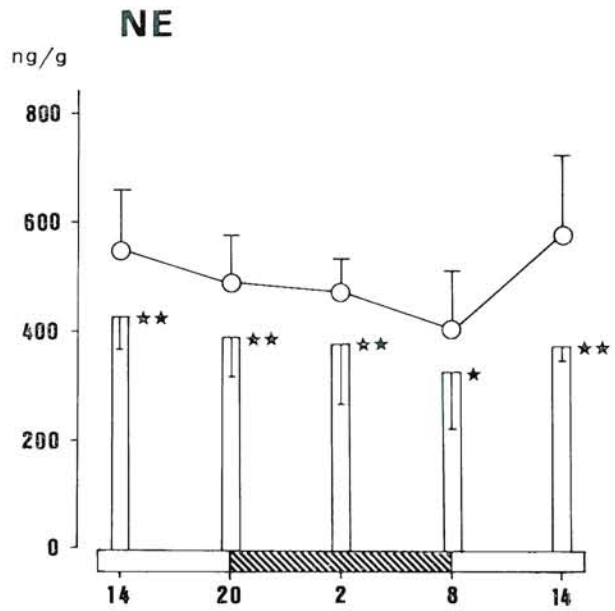

Fig. 1. Circadian levels of norepinephrine (*NE*) in the whole brain of control animals and of animals treated with methamphetamine (5 mg/kg). Results are the means ± S.D. for ten groups of mice. Circle indicates the control animals and column indicates the treated animals. **P<0.01 and *P<0.05 as compared to control. The shaded area indicates the dark phase of the light-dark cycle.

In methamphetamine-treated animals, the DA levels had shown an increase occurring in the mid dark phase, and a decrease in the mid light phase. In methamphetamine-treated animals in Fig. 2, there was a tendency that the levels of DA were increased at the time near the daily light phase to dark phase transition.

Therefore, the levels of DA in methamphetamine-treated animals exhibited increasements in both the mid light and mid dark phases under fixed illumination cycle.

Adli Tıp Dergisi 1985; 1(3): 247-258

The levels of 5-HT in the whole mouse brain in control and methamphetamine-treated mice are shown in Fig. 3.

In control animals, the levels of 5-HT varied in rhythmic manner with highest level at 14:00 hr during the light phase of LD 12:12 cycle while nadir level occurred at 02:00 hr during the dark phase of the cycle.

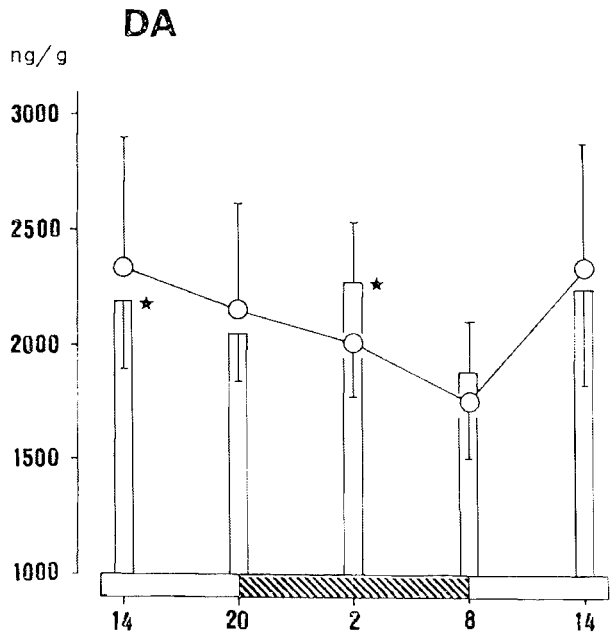

Fig. 2. Circadian levels of dopamine (*DA*) in the whole brain of control animals and of animals treated with methamphetamine (5 mg/kg). Results are the means ± S.D. for ten groups of mice. Circle indicates the control animals and column indicates the treated animals. *P<0.05 as compared to control. The shaded area indicates the dark phase of the light-dark cycle.

5-HT levels in the mouse brain reached a peak at time when the mice were inactive or sleep and reached a nadir at a time when the mice were active. Changes in 5-HT concentration of the mouse brain exhibit a well-defined 24-hr rhythm, with higher concentration being found diurnally than nocturnally. The difference between the maximum and minimum 5-HT levels was statistically significant (P<0.01).

Adli Tıp Dergisi 1985; 1(3): 247-258

In methamphetamine-treated animals, there was a significant ($P<0.05$) increase of 5-HT levels in the mouse brain at 02:00 and 08:00 hr, when compared with control 5-HT levels. At other treatment times, there was not significant changes. The levels of 5-HT were fixed nearly in all methamphetamine-treated animals. A much bigger pharmacological and toxicological effect of methamphetamine in mice was found in the dark period and there was nonsignificant in fact in the light period. This result contrasted with the circadian rhythm of the 5-HT levels in control animals.

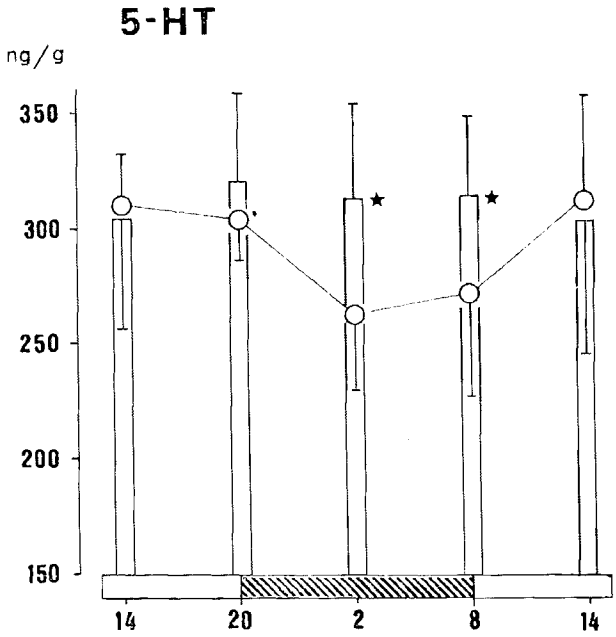

Fig. 3. Circadian levels of serotonin (5-*HT*) in the whole brain of control animals and of animals treated with methamphetamine (5 mg/kg). Results are the means ± S.D. for ten groups of mice. Circle indicates the control animals and column indicates the treated animals. *$P<0.05$ as compared to control. The shaded area indicates the dark phase of the light-dark cycle.

On the contrary, not agreement with the chronotypic effects of methamphetamine on the levels of NE in mouse brain, the chronotypic effects of methamphetamine on the levels of 5-HT were more characteristic, with more changes being found nocturnally than diurnally.

Adli Tıp Dergisi 1985; 1(3): 247-258

Table 1 showed the rate of the NE levels to the DA levels.

In control animals, the DA/NE ratios were fixed nearly at all the time points examined. This result of control animals suggests that the levels of NE and DA vary in depending on a circadian manner notably. On the contrary, in methamphetamine-treated animals, this rate was increasing in the mid dark phase. Although the levels of NE in the methamphetamine-treated animals were decreased in a constant proportion at the time points examined (Fig. 1), thus may be suggesting that the sensitivity of the dopaminergic systems to methamphetamine was greater than the noradrenergic systems to methamphetamine in the dark phase.

DISCUSSION

It is well published that numerous biological systems, ranging from metabolic pathways to behaviors of the populations, reveal rhythmic changes notably. Circadian rhythm in the levels of the brain monoamines (NE, DA, and 5-HT) has been reported (2, 5, 6, 9, 12-14). Circadian patterns of brain biogenic amine levels were established in rodents maintained under suitable laboratory conditions on an automatically timed light-dark cycle.

In the present, the suprachiasmatic nucleus (SCN), according to a large number of studies has been considered as a *biological clock* responsible for the genesis and/or the maintenance of most of the circadian rhythms.

However, the exact mechanism as responsible for circadian variation in the level of brain biogenic amines is not yet clear.

By the way, as mentioned methodologically, the quantitation of the biogenic amines has been performed by fluorescence, gas chromatography or GC-mass fragmentography, and radio-chemical techniques. The sensitivity was still limited, the instruments and chemicals were expensive and the extraction methods were complex.

In recent years, the combination of liquid chromatography and electrochemical detector has been shown to offer a precise selectivity, sensitivity and low cost for the determination of brain biogenic amines and metabolites. And moreover with the method used in this paper it is possible to determine the catecholamine, norepinephrine and dopamine, the indoleamine, 5-hydroxytryptamine, simultaneously. The simultaneous assay of catecholamine and

Adli Tıp Dergisi 1985; 1(3): 247-258

5-HT are more suitable for comparing with the levels (Fig. 1, 2 and 3) and the relative ratios (Table 1).

Amphetamine and other indirectly-acting sympathomimetics release NE, DA from all sympathetic nerve storage sites into the synaptic cleft. They can also block the re-uptake of NE into nerve terminals and so prolong the action of released NE (15). Amphetamine also is the indirectly-acting dopamine receptor agonist. In man, lower doses of amphetamine produce both mental and physical arousal and this is the basis of its stimulant action and/or anti-social behaviors. Increasing doses can lead to state of euphoria, and higher doses still can induce the psychotic syndrome.

Table 1. Dopamine/norepinephrine ratios of control and methamphetamine (*MAP*)-treated animals in the time of day when administration was performed.

Group	14:00 hr	20:00 hr	02:00 hr	08:00 hr	14:00 hr
Control	4.25 ± 0.45	4.49 ± 0.93	4.27 ± 0.29	4.49 ± 0.78	4.19 ± 0.39
MAP (5 mg/kg)	5.66 ± 1.92	4.99 ± 1.03	6.51 ± 1.81*	6.19 ± 1.64*	6.73 ± 2.43

The results are the means ± S.D. for ten groups of mice.

* $P<0.05$ as compared to control.

Furthermore, amphetamine releases 5-HT from tryptaminergic neurons by the process of exocytosis in response to action potentials. However, the relationship between the time of day when drug was administered and these results were not all clear.

There are many reports that exhibited rhythmic manners from the point of view of toxicology or pharmacology. *Friedman* and *Walker* (5), and *Manshardt* and *Wurtman* (13) found that circadian rhythms in the levels of NE, DA and 5-HT, with higher concentrations nocturnally than diurnally. In control animals, these results were in agreement with our results (Fig. 1-3). But, these biogenic amines in these papers published previously were not quantified simultaneously. As shown in Table 1, in control animals, the NE/DA ratio was almost constant in our studies. This result shows that these biogenic amines exhibit appearant circadian-rhythmic changes.

Adli Tıp Dergisi 1985; 1(3): 247-258

There are many reports on some drugs, for example methamphetamine, that effect the circadian variations of biogenic amines (16-22). It is well established in these reports that numerous biological systems exhibit rhythmic changes. These reports suggested that the potential for rhythms influenced the pharmacological or toxicological response of CNS to a drug compound.

Especially, mortality after phenobarbital and diazepam (LD 50) varied from 0 % during the dark phase to 100 % during the light phase depending on the time of day when the drug was administered (18-20). In contrast, mortality pattern after injection of d-amphetamine showed a marked increase during the nocturnal of dark period (21). The time of the testing is very important in pharmacological studies.

Circadian rhythm in methamphetamine response may be subserved by similar variations in methamphetamine disposition and/or sensitivity of the CNS to the methamphetamine. *Charlton et al* (16) reported that amphetamine caused a biphasic effect on 5-HT level in brain tissues in the time course, with a brief initial decrease followed generally by an increase in 5-HT level. Furthermore, they reported that the injection of amphetamine 10 mg/kg did not alter the circadian pattern of the biogenic amine in brain tissue.

In this paper, we have shown that the level of 5-HT after methamphetamine injection has even increased more during the dark phase than the light phase. Although the time-dependent alterations of sensitivity in CNS to methamphetamine may not participate in the results of fluctuations in the level of 5-HT, it was suggested that methamphetamine susceptibility by itself was more sensitive during the dark than the light phase (Fig. 3). Whereas, the time-dependent alterations of sensitivity in CNS to methamphetamine may participate in the result of fluctuations in the level of NE and DA (Fig. 1 and 2). Thus, circadian rhythms in the biological effects of methamphetamine to the adrenergic system are different in the sensitivity of the CNS to methamphetamine at the time of administration.

Now, in the present, the suprachiasmatic nucleus (SCN) has been considered as a *biological clock* responsible for the genesis and/or the maintenance of the circadian rhythms. However, the significant relationship between the SCN functions depending on the time of day and circadian variations of the brain biogenic amines, NE, DA and 5-HT, has not been established clearly.

Adli Tıp Dergisi 1985; 1(3): 247-258

Furthermore, we should research pharmacodynamically the relationship between the brain biogenic amines and the drug-susceptibility in dissected brain areas.

REFERENCES

1 — Komura, S., Yoshimoto, K. (1983) *Towards a Coordinated Approach: Current Issues and Future Directions*, Proceedings 2nd Pan Pasific Conference on Drugs and Alcohol, pp 163 - 165, Hong Kong.

2 — Chevillard, C., Barden, N., Saavedra, J.M. (1981) *Brain Res.*, **223**, 205 - 209.

3 — Deguchi, T. (1982) *J. Neurochem.*, **38**, 797 - 802.

4 — Deimling, M.J., Schnell, R.C. (1980) *J. Pharmacol. exp. Ther.*, **213**, 1 - 8.

5 — Friedman, A.H., Walker, C.A. (1968) *J. Physiol.*, **197**, 77 - 85.

6 — Kempf, E., Mandel, P., Oliverio, A., Puglisi-Allegra, S. (1982) *Brain Res.*, **232**, 472 - 478.

7 — Sturtevant, R.P., Garber, S.L. (1984) *Proc. Soc. exp. Biol. Med.*, **175**, 299 - 303.

8 — Jackson, E.A., Kelly, P.H. (1983) *Brain Res.*, **278**, 366 - 369.

9 — Jouvet, M. (1969) *Science*, **163**, 32 - 41.

10 — Sasa, S., Blank, C.L. (1977) *Analytical Chem.*, **49**, 354 - 359.

11 — Yoshimoto, K., Irizawa, Y., Itoh, N., Hashimoto, Y., Komura, S. (1984) *Z. Rechtsmed.*, **93**, 211 - 218.

12 — King, T.S., Sterger, R.W., Steinlecher, S. Reiter, R.J. (1984) *Exp. Brain Res.*, **54**, 432 - 436.

13 — Manshardt, J., Wurtman, R.J. (1969) *Nature*, **217**, 574 - 575.

14 — Millard, W.J., Dole, V.P. (1983) *Pharmacol. Biochem.*, **18**, 281 - 284.

15 — Ziance, R.J., Azzero, A.J., Rutledge, C.O. (1972) *J. Pharmacol. exp. Ther.*, **182**, 284 - 294.

16 — Charlton, C.G., Owasoyo, J.O., Walker, C.A. (1981) *J. Interdiscipl. Cycle Res.*, **13**, 241 - 284.

17 — Holcslaw, T.L., Miya, T.S., Bousquet, W.S. (1975) *J. Pharmacol. exp. Ther.*, **195**, 320 - 332.

18 — Müller, O. (1974) *Chronobiology* (Scheving, L.E., Malberg, F., Pauly, J.E., eds) pp 187 - 190, Igaku-shoin, Tokyo.

19 — Owasoyo, J.O., Walker, C.A., Whitworth, U.G. (1979) *Life Science*, **25**, 119 - 122.

20 — Ross, F.H., Sermon, A.L., Owasoyo, J.O., Walker, C.A. (1981) *Experimentia*, **37**, 72 - 73.

Adli Tıp Dergisi 1985; 1(3): 247-258

21 — Scheving, L.E., Vedral, D.F., Pauly, J.E. (1968) *Nature*, **219**, 621 - 622.

22 — Walker, C.A. (1974) *Chronobiology* (Scheving, L.E., Malberg, F., Pauly, J.E., eds) pp 205 - 208, Igaku-shoin, Tokyo.

Reprints request to :

Dr. Kanji Yoshimoto
Department of Legal Medicine
Kyoto Prefectural University of Medicine
Kawaramachi, Kamikyo-ku
Kyoto 602, Japan

ADLİ TIP DERGİSİ
Journal of Forensic Medicine
Adli Tıp Dergisi 1985; 1(3): 259-266

Suda Boğulmada Akciğer Histopatolojisi

ATINÇ ÇOLTU

Uludağ Üniversitesi Tıp Fakültesi Adlî Tıp Anabilim Dalı ve
Adlî Tıp Kurumu Bursa Grup Başkanlığı,
Bursa, Türkiye

HISTOPATHOLOGICAL CHANGES IN LUNGS AT DROWNING

Summary

This study was undertaken to follow the process of histopathological changes in the lungs of the rats that were drowned in liquids. Anesthesized rats, were ensured to have drowned as a consequence of aspirating liquids in different osmolarities (hypotonic, hypertonic and isotonic). Fourty rats comprising 4 different groups were available for study, and there were 10 animals in each group. A group of rat was used as control animals. Specimens were fixed in formalin solution (4 %) and stained with hematoxylin-eosin for routine examination. Anemia and vacuolar degeneration were found in the lungs of the rats drowned in hypotonic liquid. Hyperemia, microhemorrhages and dissection of the basal membrane were seen as significant findings in the lungs of the rats drowned in hypertonic liquid. In the group of isotonic liquid aspirated animals, an augmentation in the ability of the phagocytosis of alveolar macrophages was observed.

Keywords : *Drowning in liquids-different osmolarities-histopathological changes in the lungs*

Özet

Suda boğulmada akciğerlerde oluşabilecek histopatolojik değişiklikleri araştırmak amacı ile narkotize sıçanlara değişik ozmolaritedeki (hipotonik, izotonik ve hipertonik) sıvılar aspire ettirilerek boğulmaları sağlanmıştır.

Bu sıçanlardan hazırlanan akciğer preparatlarının ışık mikroskobu ile yapılan incelemelerinde: hipotonik sıvı ile anemi ve vakuollü dejenerasyon; hipertonik sıvı ile hiperemi, mikrokanamalar ve bazal membranda ayrılmalar; izotonik sıvı ile venöz hiperemi ve alveol duvar damarlarında anemi saptanmıştır.

Adli Tıp Dergisi 1985; 1(3): 259-266

GİRİŞ

Özellikle yaz aylarında sık görülen suda boğulma vak'alarında, ölümün gerçekten boğulmaya bağlı olup olmadığının anlaşılmasında akciğerlerin histopatolojik incelenmesinin önemi bilinmektedir. Dış muayenede, ağız ve burun önünde görülen mantar köpüğü gibi vital reaksiyonların bulunması, suda boğulma vak'alarının bir bölümünde tanıyı kolaylaştırır. Vital reaksiyonların tesbiti için yapılan dış muayenenin yetersiz kaldığı durumlarda tanı, ancak otopsi ve akciğerlerin histopatolojik incelenmesi ile konulabilmektedir (1).

Suda boğulma vak'alarında, akciğerlerde oluşabilecek değişikliklerin şunlar olduğu bildirilmektedir (2 - 5) :

Hipotonik ortamda : Akciğer parenkim damarlarında yer yer hiperemi, yer yer anemi, alveol duvarları damar endotellerinde şişme ve buna bağlı olarak damar lumeninde daralma, alveol duvarlarındaki hücrelerde vakuollü dejenerasyon, bazı alveol septumlarında parçalanma ve eritrositlerin serbestleşmesi;

İzotonik ortamda : Parenkim damarlarında hiperemi, alveol duvarlarında kalınlaşma;

Hipertonik ortamda : Eritrositlerin şekil değişikliği, alveol duvarları bazal membranında kalınlaşma, yer yer eritrosit diapedezi, yer yer sitoplazmasız nukleuslar.

Araştırıcıların bir bölümü, suda boğulmada alveollerin balon gibi genişlediğini bildirirken (2 - 4), diğerleri hipertonik ortamda küçük ve çok köşeli bir görünüm aldıklarını ileri sürmektedirler (6, 7).

Akciğer damarlarının incelenmesinden sonra bildirilen bulgularda da farklılıklar göze çarpmaktadır; bir grup araştırıcı alveol duvarlarındaki kapiller lumenlerinin oval bir şekil aldığını (2 - 4), başka bir grup ise kapiller lumenlerinin yuvarlaklığını kaybetmeden daraldıklarını bildirmektedir (8).

Tuzlu suda (hipertonik sıvıda) boğulmada, yalnızca eritrositlerde şekil değişikliği görülebildiği gibi, bu bulguya ek olarak, alveol duvarlarındaki bazal membranda kalınlaşma ve bozulmalara da rastlanabilmektedir (3, 5, 7, 8 - 11).

Suda boğulma konusunda yapılan araştırmalarda, akciğerlerin alveol ve kapillerlerinde oluşan histopatolojik değişikliklerin çeşitli araştırıcılar tarafından farklı bulunması ilgimizi çekti. Bu nedenle, suda boğulmada akciğer-

Adli Tıp Dergisi 1985; 1(3): 259-266

lerde oluşabilecek histopatolojik değişiklikleri incelemek ve boğulma ortamına özgü histopatolojik bir tablonun olup olamayacağını araştırmak amacı ile bu çalışmayı yaptık.

MATERYAL VE METOD

Suda boğulmada akciğerlerde oluşabilecek histopatolojik değişiklikleri araştırmak amacı ile deney hayvanı olarak vücut ağırlıkları 279 ± 13 g olan 4 aylık 40 adet yetişkin sıçan kullanıldı.

Çalışmada kullanılan sıçanlar, her grupta 10 hayvan olmak üzere 4 gruba ayrılmıştır; bunlardan 10 tanesi kontrol grubuna ait olup 10 tanesi hipotonik solüsyon çalışmasında ve öteki 10'u da hipertonik solüsyon çalışmasında kullanılmıştır.

Kontrol grubu olarak ayrılan 10 sıçan, yüksek doz pentotal injeksiyonu ile öldürülmüş, bunlardan 5 tanesi kontrol için ayrılmış, 5 tanesi ise musluk suyu ile dolu bir kova içerisinde bekletilmiştir.

Kontrol grubu dışında kalan sıçanlar, peritonları içine 30 mg/kg pentotal sodyum injeksiyonu ile narkotize edildi ve farinkslerine yerleştirilen serum seti ile 1. gruptaki 10 sıçanın hipotonik sıvıyı, 2. gruptaki 10 sıçanın izotonik sıvıyı ve 3. gruptaki 10 sıçanın hipertonik sıvıyı aktif olarak aspire etmeleri sağlandı. Hipotonik sıvı olarak musluk suyu, izotonik sıvı olarak % 0.9'luk NaCl çözeltisi ve hipertonik sıvı olarak da Marmara Denizi Gemlik Körfezi'nden alınan deniz suyu kullanıldı.

Çalışmada kullanılan sıçanların ölümleri oskültatuar olarak tesbit edildi ve ölümden 5 dakika sonra göğüs boşlukları sternum üzerinden sajital olarak açıldı. Akciğerler serbest prepare edildikten sonra *Shimadzu Librar EB* 2800 marka elektronik terazi ile tartıldı ve % 4'lük formalin solüsyonu içine konularak tesbit edildi.

Daha sonra akciğerler rutin işleme alındı ve hazırlanan parafin kesitleri hematoksilen - eozin ile boyandı.

BULGULAR

Deney gruplarında, solüsyonların verilmeye başlamasından oskültasyonla tesbit edilen kalb durmasına kadar geçen sürenin, musluk suyunda 2-4 dakika, % 0.9'luk NaCl solüsyonunda 2.5-4 dakika ve deniz suyunda ise 3.5-4 dakika olduğu tesbit edildi.

Deney esnasında kullanılan sıçanlardan 4 tanesinde, aspirasyon sıvısının farinkse teması anında apne meydana geldi, bunların 2'si apne açılmadan asfiksi sonucu öldü.

Adli Tıp Dergisi 1985; 1(3): 259-266

Deney grubundaki hayvanların % 60'ında, akciğerlerin volümlü ve göğüs boşluğunu dolduracak şekilde genişlemiş olduğu bulundu. Akciğerler tartıldığında: Kontrol grubu olarak ayrılmış ilk 5 sıçanda ortalama 2.4 g, musluk suyu aspire eden sıçanlarda ortalama 3.1 g, izotonik solüsyon aspire eden sıçanlarda ortalama 3.6 g, deniz suyu aspire eden sıçanlarda ortalama 2.9 g ve ölü olarak musluk suyu dolu kova içinde bekletilen sıçanlarda ortalama 2.5 g olduğu tesbit edlidi.

Bu sıçanlardan hazırlanan akciğer preparatlarının ışık mikroskobu ile yapılan incelemelerinde :

Hipotonik ortamda

Akciğer parankim damarlarında hiperemi, alveol duvarı kapillerlerinde yer yer hiperemi, ödem, alveol duvarlarındaki damarların endotel hücrelerinde şişme ve buna bağlı olarak damar lümeninde daralma (Resim 1), özellikle periferde (ancak merkezde de izlenebilen) amfizem sahaları tesbit edildi.

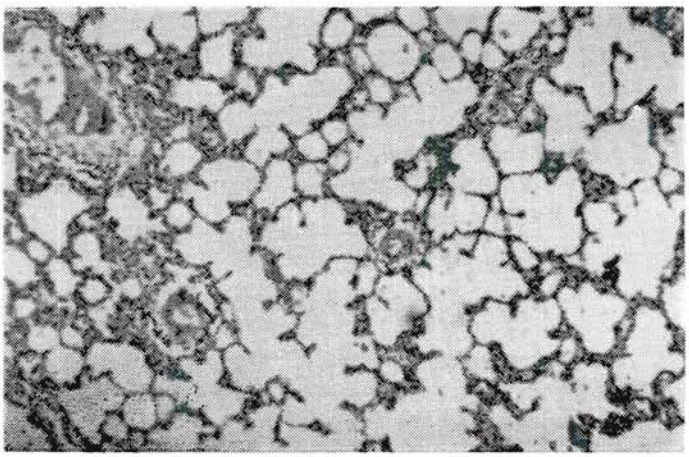

Resim 1. Hipotonik sıvıda boğulan sıçan grubunda akciğerde alveol duvarlarında parçalanma, alveol boşluklarında serbest eritrositler (H-E, × 100).

Alveol duvarlarındaki hücrelerde yer yer büyük vakuollerin oluştuğu dejenerasyon (Resim 2), bazı alveol duvarlarında parçalanma ve alveol boşluğunda serbest eritrositler bulundu.

Adli Tıp Dergisi 1985; 1(3): 259-266

İzotonik ortamda

Parenkim damarlarında hiperemi, alveol duvarlarında kalınlaşma, alveol damarlarında hiperemi, bazı alveol lümenlerinde eritrositler tesbit edildi. Fokal alveol duvarı yırtılmaları ve buna bağlı amfizem odakları görüldü (Resim 3).

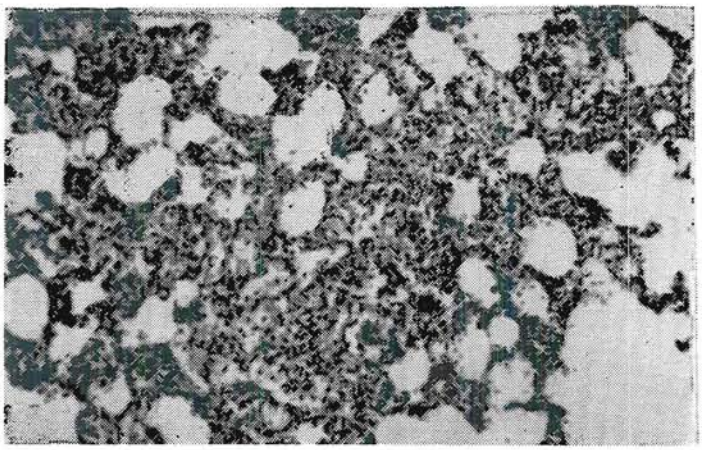

Resim 2. Hipotonik sıvıda boğulan sıçanlarda alveol duvarlarında vakuollü hücreler (H-E, × 200).

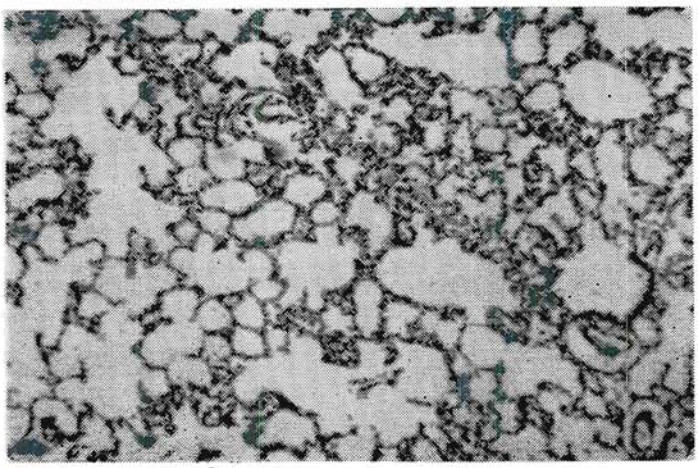

Resim 3. İzotonik ortamda boğulan sıçanlarda, alveol lümenlerinde az sayıda serbest eritrositler ve septumlarda fokal yırtılmalar (H-E, × 100).

Adli Tıp Dergisi 1985; 1(3): 259-266

Hipertonik ortamda

Eritrositlerde şekil değişiklikleri, alveol duvarları bazal membranında kalınlaşma ve bozulma, epitel hücrelerinde ayrılmalar, alveol duvarlarındaki kapillerlerde hiperemi ve yer yer eritrosit diapedezi izlendi. Yer yer amfizem sahaları, sitoplazmasını kaybetmiş nukleuslar görüldü.

Ölü olarak hipotonik ortamda

Hiperemi, ödem, atelektazi ve amfizem alanları, alveol duvarlarında yer yer kalınlaşmalar, hücrelerde vakuollü şişmeler ve dejeneratif değişiklikler bulundu.

TARTIŞMA

Suda boğulmada akciğerlerde oluşabilen histopatolojik değişikliklere ait literatür verileri oldukça zengindir ve hepsinde de ortak olan nokta suda boğulmanın akciğer histopatolojisi ile tesbit edilebileceğidir (2 - 7, 10, 11).

Birçok araştırmada, deney hayvanlarına aspire ettirilen sıvıların akciğer kompartmanlarında homojen dağılmaması durumunda segment veya asinüslerde sınırlı kalan değişiklikler meydana geldiği bildirilmektedir (4, 10). Biz de araştırmalarımızda, belirli amfizem alanları yanında bazı alanlarda normal akciğer yapısı tesbit ettik.

Sıvı aspirasyonu sonucu meydana gelen histopatolojik değişiklikler, tatlı suda boğulmada, tuzlu suya karşı daha belirgin olarak ortaya çıkmaktadır (9, 11).

Tatlı suda boğulan sıçanlar üzerinde yapılan araştırmalarda, alveol septumlarındaki damarların daralması iki biçimde görülmüştür; birinde endotel şişmesi sonucu damar lümeninin yuvarlaklığını kaybetmeden daralması, ikincisi ise bu damarların oval boşluklar hattâ yarık şeklini alarak daralmasıdır (2 - 4, 8). Çalışmalarımızda, alveol septumlarındaki kapillerlerin, alveol duvarlarının gerilme derecesine bağlı olarak, ovalden yarık şekline kadar değişik biçimlerde daraldığını, parenkim damarlarında ise çapın, damar endotelinin şişmesi sonucu lümen yuvarlaklığının kaybolmadan küçüldüğünü tesbit ettik.

Adli Tıp Dergisi 1985; 1(3): 259-266

Birçok araştırmada, hiperemik ve anemik alanların kesin sınırlarla birbirlerinden ayrılması, alveol duvarlarında kapiller kesitlerini andıran büyük vakuollerin varlığı, alveollerde meydana gelen geniş yırtılmaların bulunması, kapiller duvarlarındaki anemi ve eritrosit diapedezi görülmesi (1 - 3, 5, 7, 8, 11), bizim çalışmalarımızda da aynen tesbit edildi.

İzotonik ortamda boğulma sonucu tesbit edilen, interstisyum ve bağ dokusundaki hemorajik ödem, alveol duvarlarında kalınlaşma, yer yer eritrosit diapedezi, tatlı sudakinden daha az miktarda ortaya çıkan mikroskobik kanamalar ve alveol duvar yırtılmaları gibi bulgularımız literatür bulgularına uyum göstermektedir.

Tuzlu suda boğulmada, bazı araştırıcılar eritrositlerin şekil değişikliği, alveol duvarlarında bazal membran kalınlaşması ve bazal membranda bozulma tarif ederlerken, diğerleri sadece eritrositlerin şekil değişikliğinden bahsetmektedirler (3, 5, 7, 8, 11). Bizim çalışmalarımızda, eritrositlerin şekil değişikliği ve bazal membran kalınlaşması yanında alveol duvarı epitel hücrelerinde yer yer ayrılmalar tesbit edildi.

Kontrol grubunun (ölü olarak musluk suyu dolu kovada bekletilen sıçanların) akciğerlerinde orta derecede interstisyel ödem, eritrositlerde şişme, vakuollü dejenerasyon, yer yer amfizem boşlukları ve alveol duvarlarında yırtılmalar bildirilmiştir (3, 5). Bizim çalışmalarımızda bu bulguların yanısıra yer yer atelektazi alanları da görüldü.

Deney koşullarının ayrı olmasına karşın bazı hayvanlarda akciğer değişikliklerinin beklendiği kadar belirgin olmamasına deney başlangıcındaki derin ve muntazam bir aspirasyonun agoni devresini kısaltmasının yol açtığı bildirilmektedir (2, 3). Bizim gözlemlerimiz de bu bulguyu desteklemektedir; 4 deney hayvanımızda görülen apne ve asfiksi bu görüşe uygundur.

Yukarıda da belirttiğimiz gibi, suda boğulmada akciğerlerde oluşan başlıca histopatolojik değişiklikler alveol duvarlarında yırtılma ve buna bağlı amfizem, alveol duvarı kapillerlerinde hiperemi, alveol duvarı damarlarında daralma, vakuollü dejenerasyon, alveol duvarlarında kalınlaşma, parenkim ve alveol lümenine kanama, alveol duvarları bazal membranında kalınlaşma ve bozulma, epitel hücrelerinde yer yer ayrılmalardır.

Bazı literatür verilerinde olduğu gibi, bu bulgular, suda boğulmada akciğerlerde oluşan histopatolojik değişikliklerin, suda boğulmaya özgü bir tanı yöntemi olabileceğini düşündürmektedir.

Adli Tıp Dergisi 1985; 1(3): 259-266

SONUÇ

Sıçanlarda, suda boğulmada akciğerlerde oluşabilecek histopatolojik değişiklikleri incelemek amacı ile yaptığımız çalışmada :

Tatlı suda boğulmada vakuollü dejenerasyon, parenkim damarlarında ve alveol duvarı kapillerlerinde hiperemi, alveol duvarlarındaki damar endotel hücrelerinde şişme ve buna bağlı olarak damar lümeninde daralma; izotonik ortamda alveol duvarlarında kalınlaşma, alveol duvar damarlarında hiperemi; hipertonik ortamda eritrositlerin şekil değişikliği, bazal membranda kalınlaşma, yer yer eritrosit diapedezi ile her üç ortamda birden akciğer kompartımanlarının yırtılması ve fizyolojik olmayan birleşme yollarının meydana gelmesi sonucu beliren yaygın amfizem tesbit edilmektedir.

Elde edilen bulgular literatür verileri ile uyum içindedir ve suda boğulmanın akciğer histopatolojisi ile tesbit edilebileceğini göstermektedir.

KAYNAKLAR

1 — Reh, H. (1979) *Beitr. Gerichtl. Med.*, **37**, 121 - 126.

2 — Wong, L.L. (1984) *Hawaii Med. J.*, **43**, 208 - 210.

3 — Forster, B., Ropohl, D. (1979) *Rechtsmedizin.*, pp. 96 - 98, Ferdinand Enke Verlag, Stuttgart.

4 — Gök, Ş. (1983) *Adli Tıp.*, pp. 140 - 144, Filiz Kitabevi, İstanbul.

5 — Reh, H. (1968) *Dtsch. Z. Gerichtl. Med.*, **63**, 134 - 141.

6 — Yamamoto, K., Yamamoto, Y., Kikuchi, H. (1983) *Z. Rechtsmed.*, **90**, 1 - 6.

7 — Brinkmann, B., Fechner, G., Püschel, K. (1983) *Z. Rechtsmed.*, **89**, 267 - 277.

8 — Mueller, B. (1943) *Dtsch. Z. Gesamte Gerichtl. Med.*, **37**, 218.

9 — Brinkmann, B., Butenuth, W. (1982) *Beitr. Gerichtl. Med.*, **40**, 95 - 98.

10 — Reh, H. (1963) *Dtsch. Z. Gesamte Gerichtl. Med.*, **54**, 45 - 48.

11 — Ponsold, A. (1967) *Lehrbuch der Gerichtlichen Medizin.*, pp. 325 - 328, Georg Thieme Verlag, Stuttgart.

Ayrı baskı için :

Doç. Dr. Atınç Çoltu
Uludağ Üniversitesi
Tıp Fakültesi
Adli Tıp Anabilim Dalı,
Bursa

ADLİ TIP DERGİSİ
Journal of Forensic Medicine
Adli Tıp Dergisi 1985; 1(3): 267-272

Otopsilerde Ağız İçi ve Çevresi Dokuları, Maksiller Sinüsleri ve Burun Boşluğunu İnceleyebilmek İçin Yeni Bir Yöntem

METİN H. ALATLI [a], F. CANAN ALATLI [a], TALİA B. AYKAN [b]

[a] İstanbul Üniversitesi, Dişhekimliği Fakültesi
Temel Bilimler Bölümü, Patoloji Bilim Dalı,
Çapa, İstanbul, Türkiye

[b] İstanbul Üniversitesi, Cerrahpaşa Tıp Fakültesi,
Genel Patoloji ve Patolojik Anatomi Anabilim Dalı,
İstanbul, Türkiye

EXAMINATION OF ORAL AND FACIAL STRUCTURES - A NEW AUTOPSY TECHNIQUE

Summary

Conventional autopsy technics are insufficient for the examination of the oral cavity, surrounding soft tissues, bone sinuses, etc. With the employed technic, these tissues and any pathology or injury they contain, can be examined easily without disturbing the out-look of the corpse. An incision is made on the P. mastoideus, connecting the neck dissection and the back head incision. This incision is continued mostly by blunt dissection under the orbit, through nasal cavity and under the zygoma of the ipsilateral cheek. Care must be taken not to injure the skin, especially during the dissection of the orbital zone and disarticulation of the mandible. If that be necessary, disarticulation must be performed on both sides. With these precautions the face maintains the features undisturbed.

Keywords : *A new autopsy technique-Examination of oral and facial structures - Incision lines*

Özet

Ağız, ağız çevresi dokuları ve kemik sinüslerini incelemek için rutin otopsi teknikleri arasında ayrı bir yöntem bulunmamaktadır. Geliştirilen yöntem, cenazenin dış görünümüne ek bir zarar getirmeden bu alanı ve içerdiği olay ve patolojileri inceleme olanağı vermek amacını taşımaktadır.

ATD **1** : *267 - 272 (1985)*

Adli Tıp Dergisi 1985; 1(3): 267-272

GİRİŞ

Otopsi, 1200'lü yıllara kadar uzanan geçmişinde ya patolojik anatomi incelemeleri için ya da anatomi öğretisi amacıyla kullanılagelmiştir (1 - 5). Çeşitli nedenlerle patolojik anatomi incelemeleri için yapılan otopsilerde : a) Cenazeye saygı, b) Anatomik yapılara saygı, c) Yüzün bütünlüğünün gereksiz kesilerle ve kemik eksiltmeleri ile bozulmaması, d) Gereksiz bütün kesilerden kaçınılması gibi ana kavramlara en yüksek düzeyde özen gösterilir (1).

Anatomi öğretisi için yapılan disseksiyonlarda ise, uzun süre içinde tüm yapıları incelemek söz konusu olduğundan cenazenin bütünlüğünü korumak kaygusu yoktur. Disseksiyonu bittikten sonra bile çok uzun süre ya parça ya da bütün olarak saklanan anatomi kadavralarının sahiplerine geri verilmesi düşünülemez. Bu nedenle ağız içi, ağız çevresi dokuları, maksiller sinüsler ve konkaları anatomi kadavralarında etraflıca incelemek bir sorun çıkarmaz (6). Oysa, patolojik anatomi otopsilerinde bu dokuları incelemek oldukça güçtür. Kaynaklarda, ağız çevresi ve yüzde görülen olay ve patolojileri araştırmayı amaçlayan hiçbir otopsi yöntemine rastlanmamaktadır. Bu gereksinimi karşılamak için İstanbul Üniversitesi Cerrahpaşa Tıp Fakültesi Genel Patoloji ve Patolojik Anatomi Anabilim Dalı'nda, otopsileri tamamlanmış cenazeler üzerinde yeni bir yöntem geliştirildi. Bu yöntemde, gerektiğinde ya da rutin olarak cenazenin dış görünümüne bir bozukluk getirmeden, ağız, ağız çevresi, burun boşluğu ve sinüsleri yakından incelemek olanağı vardır. Uygulamada, disseksiyon alanındaki patolojiler göz önüne alınarak gereken modifikasyonlar yapılabilmektedir.

MATERYAL VE METOD

Geliştirilen otopsi yöntemi, dokuz cenaze üzerinde uygulandı. Bunlardan biri kadın, sekizi erkekti. Uygulama sırasında alışılagelen otopsi âletleri kullanıldı. Kesici âlet olarak klavikula bıçağı yararlı oldu. Tutmak için ise düz pensler kullanıldı. Keski, çekiç v.b. gibi âletlerde bir özellik gerekmedi.

Normal otopsi teknikleri ile cenazenin kafatası açılıp boyun organları disseksiyonu yapıldı. Çıkarılan boyun piyesi, kranium kaidesi, kemik sinüsleri, dura sinüsleri ve beyin makroskopik olarak incelendi. Bunun nedeni, yapılacak işleme ışık tutacak bir up ipucu aramaktı. Bundan sonra yüz ve ağız gözden geçirildi. Bulgular saptandıktan sonra boyun deri kesisinin yapıldığı taraftaki *processus mastoideus*'dan kafatası deri kesisine dikey bir kesi yapılarak boyun kesisi ile birleştirildi (Şekil 1). Bu kesi *m. sternocleidomastoideus*'un ön kenarına paraleldi. Deri, derialtı dokusu geçilince altından *m. sternocleidomastoideus*'un üst yapışma yeri

Adli Tıp Dergisi 1985; 1(3): 267-272

ortaya çıktı. *Auricula* elle tutularak ileri-yukarı yönde çekilirken, ortaya çıkan fasya deriden ayrılacak biçimde kesilmeye başlandı. Fasya bitip kemik dokusu göründüğünde *auricula*'nın tam dibine gelinmiş oldu. Kemiğe yakın olarak kesmeye devam edildiğinde *meatus acusticus externus* görüldü. Üst yandan *m. temporalis* fasyası *arcus zygomaticus* üzerine deriden sıyrılarak serbestleştirilirken, *fascia parotidea* altındaki parotis bölgesine girildi. *Glandula parotis*'in ön tarafındaki yağ dokusu (*corpus adiposum buccae*) kaldırılarak altındaki *m. masseter* ortaya çıkartıldı. Bu kas *arcus zygomaticus*'a yapıştığı yerden kesilerek ayrıldı. Kemik sıyrılarak yumuşak dokular disseke edilirken, deriden ağız boşluğuna girildi. Bundan sonra azı dişleri çevresinden mukoza ve mukoperiostal dokular vestibüler sulkus boyunca kesildi. Yukarıda ise

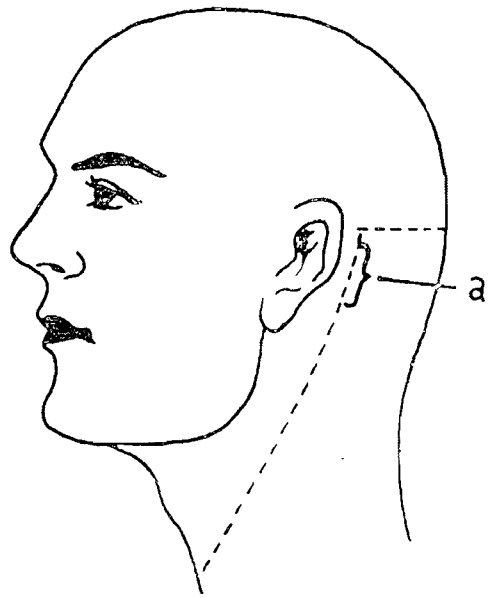

Şekil 1. Rutin otopsilerde uygulanan kesileri birleştiren (a) kesisinin yeri.

m. orbicularis oculi'ye varıldı. Bu kasın trajesi boyunca gidilerek *processus frontalis ossis zygomaticus* geçildi ve orbita dış yan duvarına gelindi. *M. orbicularis oculi*'nin belirgin olmadığı durumlarda, *processus frontalis ossis zygomaticus* elle palpe edilerek orbita duvarı saptandı. Orbita alt sınırına gelindiğinde, bıçak 45-50'lik bir açıyla, yaklaşık 1 cm derinliğe batırıldı ve yağ dokusu orbita alt duvarı boyunca kesildi. Burada *processus frontalis maxillae*'nin kenarı hissedilerek *foramen infraorbitale*'nin 1-2.5 cm ötesine gelindi. Burası üst sınırın en köşe noktası olarak belirlendi. Alt tarafta ise, parotis bezi disseke edildikten sonra altındaki *m. masseter*, mandibula ramusuna yapıştığı *tuberositas masseterica*'dan ayrıldı. *Trigonum retromolaris* yakınından ağız boşluğuna girildi. Mukoza ve mukoperiostal dokular alveol boyunca vestibüler

Adli Tıp Dergisi 1985; 1(3): 267-272

sulkustan kesilerek lambo serbestleştirildi. Lambo boşta kaldığından *m. masseter*, *m. buccinator*, *m. mentalis*, *m. levator anguli oris*, *platysma* gibi yapıları içermekteydi. Elden geldiğince kemiğe yakın olarak mandibula korpusu boyunca disseksiyona devam edildi. Mental bölge geçildikten sonra disseksiyon sağ *foramen mentale* çevresine kadar ilerletildi. Bu arada ön boyun derisini, öne doğru çekerek serbestleştirmek gerekti. Orada kalan bölümde ise *maxilla*'nın *fossa canina* bölgesi üzerinde hiçbir yumuşak doku bırakmaksızın burun kanatlarının altına kadar gelindi. Bu arada üst çene dişleri sulkus boyunca mukoza ve mukoperiostal dokulardan sıyrıldı. Böylece yanak serbestleşen lamboda kaldı. Alt ve üst bölgelerin yumuşak dokuları kemikten ayrıldıkça, mukoza ve mukoperiostal dokular vestibüler sulkus boyunca kesilerek,

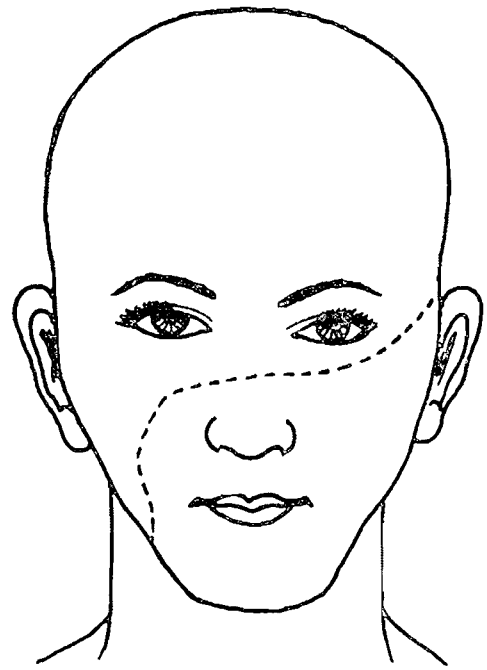

Şekil 2. Yapılan disseksiyon sınırlarının yüz derisi altındaki trajesinin yaklaşık yeri kesik çizgilerle gösterilmiştir.

mandibula ve *maxilla processus alveolaris*'leri açığa çıkarıldı. Burun kanatları altına kadar gelmiş olan serbest lambo yukarı doğru kaldırıdı. *Cartilago vomer nasalis*, *os nasalis*'in altına kadar kesilerek burun boşluğu açığa çıkartıldı. Lambo elden geldiğince yukarıda tutularak, öbür yandaki *fossa canina* da yumuşak dokulardan arındırıldı. Her iki *fossa canina*'da, maksiller sinüslerin trajesi yaklaşık olarak saptanıp, keski ve çekiç aracılığı ile dörtgen biçimde birer pencere açıldı. Bu durumda ağız içi, ağız çevresi dokuları, burun boşluğu ve maksiller sinüsler araştırma için açığa çıkmış oldu (Şekil 2).

Adli Tıp Dergisi 1985; 1(3): 267-272

TARTIŞMA

Yöntemi uygularken kullanılan en uygun kesici âlet bir klavikula bıçağı olmaktadır. Yer yer diğer kesiciler kullanılabilirse de, tek bir klavikula bıçağı hemen her işi görebilmektedir. Dişli pens kullanmak deriyi zedelediği için tercih edilmemektedir. Bu nedenle, gerekirse başlangıçta deriyi, parmakla tutulabilecek hâle gelinceye kadar düz pensle tutmak uygun olur. Burada çok dikkatli olmak gerekmektedir. Yapılan deri kesisi *auricula*'dan faydalanılarak parmakla ileri çekilebilir. Bu arada yapılan disseksiyonda deri zedelenmez. Derinin alt yüzeyinde yapılan en küçük bir delik bile dışarıdan oldukça biçimsiz görünmektedir. Bunun için zedelenme, delinme gibi teknik hatâlara düşmemek gerekir.

Erkek cenazelerden bir tanesi, mandibula korpusunu tümüyle silmiş bir alt dudak karsinomu vak'ası idi. Radyoterapiye bağlı osteoradyonekroz ve osteomiyelit de olaya eklenmişti. Kalan dokular ise nekrotik ya da sikatrize idi. Bu nedenle yapılan disseksiyon, anlatılan yönteme tam uygunluk göstermedi. Öteki cenazelerde ise yöntemde özel değişiklik gerektirecek bir yapı bozukluğu yoktu.

İlk uygulamalarda temporo-mandibuler eklemin disseksiyonu ile mandibulayı dezartikülе etme yoluna gidildi. Bunun amacı ağız boşluğunu yaklaşık 2-3 cm daha fazla açarak görüntü sağlamaktı. Bu işlemi deri kesisini büyütmeden yerine getirmek hayli zor olmaktadır ve anatomik yapıyı iyice bilmeden hemen hemen imkânsızdır. Buna rağmen işlem bitip cenaze dikildiğinde çene, dezartikülе edildiği yönün tersine sapmakta ve mandibula, ağız içinden görünmektedir. Bu da amaca aykırı olmaktadır. Bütün bu zorluklarla beraber gelen görüntü kolaylığı sanıldığı kadar çok değildir. Bu nedenle dezartikülasyon yapılmaması, eğer mutlaka gerekiyorsa iki yanlı yapılarak, mandibula korpusu içinde bir kısım yumuşak doku bırakılması ve sonradan buranın bir dikişle deriye tutturulması uygun olur.

Yurdumuzda otopsi izni çok güç alınmaktadır. Otopsiyi kabul eden cenaze sahiplerinin, cenazenin yüzünde oluşabilecek herhangibir bozukluğu olgunlukla karşılamaları beklenemez. Bu nedenle uygulama sırasında çok dikkatli davranmak, onarılması imkânsız teknik hâtâlardan kaçınmak, özellikle orbita kenarında *m. orbicularis oculi* çevresinden geçerken dikkatli olmak gerekmektedir.

Otopsilerde parotis bezini tam olarak çıkarmak imkânsızdır (5, 7). Bu nedenle parotis bezini, lojunun içinde disseke ederek var olabilecek patolojik oluşumları yerinde aramak gerekir.

Adli Tıp Dergisi 1985; 1(3): 267-272

Bir başlangıç olarak gördüğümüz bu yöntemde, kaldırılan lambonun büyüklüğüne karşın cenazenin yüz bütünlüğü inanılmayacak kadar iyi korunmaktadır. Bazı değişikliklerle kulak ve orbita da incelenebilmektedir. Birkaç noktaya özen gösterilerek değişik modifikasyonlar uyarlanabilir.

KAYNAKLAR

1 — Aykan, T.B. (1973) *Otopsi Tekniği*, Cerrahpaşa Tıp Fakültesi Yayınları, Dek. No. 19, İstanbul.

2 — Laurenson, R.D. (1968) *An Introduction to Clinical Anatomy by Dissection of the Human Body*, W.B. Saunders Co., Philadelphia, London, Toronto.

3 — Noyan, F. (1963) *Anatomide Disseksion*, 1. Cild, Filiz Kitabevi, İstanbul.

4 — Williams P.L., Warwick, R. (1980) *Gray's Anatomy*, 36th edn, Churchill Livingstone, Edinburgh, London, Melbourne, New York.

5 — Zeren, Z. (1969) *Disseksiyon Kılavuzu*, Filiz Kitabevi, İstanbul.

6 — Sicher, H., DuBrul, E.L. (1975) *Oral Anatomy*, 6th edn, The C.V. Mosby Co., Saint Louis.

7 — Grant, J.C.B. (1972) *An Atlas of Anatomy*, 6th edn, Williams and Wilkins Co., Baltimore.

Ayrı baskı için :

Doç. Dr. Metin H. Alatlı
İstanbul Üniversitesi
Dişhekimliği Fakültesi
Patoloji Bilim Dalı
Çapa, İstanbul

ADLİ TIP DERGİSİ
Journal of Forensic Medicine
Adli Tıp Dergisi 1985; 1(3): 273-288

Adlî Amaçlarla Eroin Analizi

SEVİL ATASOY [a], FARUK BİÇER [b], BİRGÜL ALİKÂŞİFOĞLU [b], NURGÜL CAN [b], HÜSEYİN GÜNGÖR [b]

[a] İstanbul Üniversitesi, Cerrahpaşa Tıp Fakültesi, Biyokimya Anabilim Dalı, İstanbul, Türkiye

[b] Adlî Tıp Kurumu, Kimyasal Tahliller İhtisas Dairesi, Narkotik Bölümü, İstanbul, Türkiye

HEROIN ANALYSIS FOR FORENSIC PURPOSES

Summary

All heroin samples confiscated by the judicial authorities in Turkey are analyzed in the narcotic laboratories of the Council of Forensic Medicine (Adlî Tıp Kurumu), an organ of the Ministry of Justice, responsible to act as expert witness. This paper reviews the different screening methods used by the headquarter laboratories of the above mentioned organization for the qualitative analysis of the illicit heroin seizures in Istanbul area and in middle an east regions of Turkey since 1982.

Thin layer chromatography has been found to be the choice as the primary screening method for the separation of diacetylmorphine from other narcotic components and physiologically active or inactive impurities after a suitable liquid/liquid or liquid/solid (XAD-2 non ionic resin) extraction procedure. But none of the 20 different solvent systems were able to distinguish between all of the compounds.

The authors recommend an analytical scheme consisting 1) Color tests 2) One-dimensional TLC using ethyl acetate, methanol, ammonium hydroxide (85/10/5) (S1), although it has some disadvantages 3) The use of four systems with different polarities in order to follow the distribution of Rf values 4) Two-dimensional TLC consisting of (S1) in the first and cyclohexane, chloroform, diethylamine (5/4/1) in the second dimension.

Keywords : *Heroin analysis - Diacetylmorphine - Thin layer chromatography*

Özet

Kanun dışı yollarla imal edilen eroin örneklerinde diasetilmorfin'in yanı sıra rastlanan seyrelticiler, katkı maddeleri, imalat ve ham madde safsızlıkları gözden geçirildi. 1982-1985 yılları arasında Adlî Tıp Kurumu Başkanlığı Kimyasal Tahliller İhtisas Dairesinde incelenen 212 eroin örneğinin analizinde kullanılan ön deneyler ile tek ve çift boyutlu ince tabaka kromatografisinde yararlanılan yöntemler tartışıldı.

ATD **1** : *273 - 288 (1985)*

Adli Tıp Dergisi 1985; 1(3): 273-288

Uyuşturucu madde analizi ile yükümlü lâboratuvarların temel amacı, incelenen materyalin kimyasal niteliğini ve varsa uyuşturucunun miktarını güvenilir, duyarlı ve hızlı bir yöntemle belirleyebilmektir.

Son yıllarda gerek dünyanın değişik ülkelerinde, gerekse Türkiye'de yakalanan eroin miktarlarının giderek artması ve söz konusu maddenin kullanımının da önemli boyutlara ulaşması nedeniyle, kalitatif ve kantitatif analizi üzerinde özellikle durulmaktadır.

Kanun dışı yollarla imal edilen ve yabancı kaynaklarda genellikle «*illicit hercin*» şeklinde tanımlanan eroin (*diasetilmorfin*), hemen hemen her zaman diasetilmorfinin yanısıra değişik kimyasal yapıda safsızlıkları ve katkı maddelerini de içerir. Bu ürünler kimi zaman eroine özgü kimyasal deneyleri bozar ve gönderilen materyaldeki eroin miktarının belirtimini güçleştirir. Kullanılacak analitik yöntem, katkı maddelerinin niteliğine bağlı olarak değiştirilmek zorundadır. Katkı maddelerinin nitelik ve bulunma oranlarının bilinmesi yalnız analitik açıdan değil, eroin örneklerinin «*menşei tayininin*» gerçekleştirilmesi açısından da büyük önem taşır.

Ülkemizde uyuşturucuların menşei tayini her ne kadar Jandarma Narkotik Lâboratuvarları'nın üstlendiği bir görev ise de, bu maddelerin analizini yapan gerek Adlî Tıp Kurumu, gerekse Polis Narkotik Lâboratuvarları'nın farklı tarihlerde kendilerine gönderilen örnekler arasında karşılaştırma yapabilmek, gerektiğinde ellerindeki örnek ile, daha önce inceledikleri bir örneğin «*şahit nümunesi*» arasındaki ilişkiyi belirlemek açısından da büyük yarar sağlar.

Bulguları sunulan bu çalışmada Adalet Bakanlığı'nın resmî bilirkişisi hüviyetini taşıyan Adlî Tıp Kurumu'nun Kimyasal Tahliller İhtisas Dairesi Narkotik Lâboratuvarlarına 1982 yılı başından 1985 yılı ortasına kadar değişik yargı organları tarafından gönderilen ve incelenmesi istenen 2255 örnek arasında eroin içerdiği belirlenenlerin analizi sırasında kullanılan kalitatif yöntemlerin, özellikle ince tabaka kromatografisi ile ilgili olanları yer almaktadır. Bu bulguların yanısıra narkotik lâboratuvarlarında eroin analizi sırasında yararlanılan yöntemlerin standardize edilmesi, ayrıca bu lâboratuvarlarda çalışacak personelin eğitimi ve denetiminin gerekliliği tartışılmaktadır.

Eroin örneklerinde diasetilmorfin dışındaki maddeler

Kanun dışı satıcılar açısından eroini diğer uyuşturucu maddelerden ayıran belki de en önemli özelliği, değişik katkı maddeleri ile hemen hemen sınırsız denilebilecek oranda karıştırılabilmesi, buna rağmen tüketicinin az dahi olsa, arzuladığı fizyolojik etkiyi elde edebilmesidir.

Adli Tıp Dergisi 1985; 1(3): 273-288

Eroini alıp satan her kişi, aldığı örneği elinden çıkarmadan önce hiç değilse eşit oranda laktoz ya da sükroz ile seyreltir. Satın almış olduğu materyal, kendisinden önce de en az bir kez seyreltilmiş olduğundan, tüketicinin eline geçen örnekteki eroin düzeyi genellikle % 5, kimi zaman % 1 kadardır. Bu nedenle yazımızda sıklıkla yinelenecek olan eroin sözcüğü, katkı maddeleri içeren, büyük ölçüde seyreltilmiş diasetilmorfinli örnekler anlamında kullanılmıştır.

İncelenen eroin örneklerinde bulunabilecek maddeler başlıca 4 grupta toplanmaktadır: 1) Seyrelticiler, 2) Katkı maddeleri, 3) İmalât safsızlıkları ve 4) Ham madde safsızlıkları.

1 — *Seyrelticiler*

Diasetilmorfinin farmakolojik etkilerini değiştirmeyen, eldeki uyuşturucunun miktarını arttırmak, böylece daha fazla kazanç temin etmek amacıyla katılan maddelere seyreltici denir.

Laktoz, fruktoz, sükroz (sakkaroz), mannitol ve karbonat bu tip maddelerdir. Genellikle her satıcı elindeki örneği piyasadan kolayca sağlanabilen bu bileşiklerle seyreltir.

2 — *Katkı maddeleri*

Tüketicinin satın almış olduğu eroin örneğindeki diasetilmorfin eksikliğini farketmemesi için, ortama katılan, kimi zaman «*etkin seyrelticiler*» şeklinde tanımlanan bu bileşikler, diasetilmorfinin farmakolojik etkilerini az veya çok etkilerler.

Kinin, bu tip bileşiklerin en yaygın olarak kullanılanıdır. Satılan ürünün tadını acılaştırmak, böylece malın tadına bakarak kontrol etmeyi amaçlayan müşteriyi kandırmak temel amaçtır. Kinin oranı genellikle diasetilmorfine yakın, hattâ ondan daha fazla olabilir.

Son yıllarda kinin kadar yaygın diğer bir katkı maddesi prokaindir. Satılan üründe diasetilmorfinin 1/6 - 1/3'ü kadar prokain bulunabilir. Bu bileşiğin lokal anestezik etkisinden yararlanılarak tüketici aldatılır. Karşılaşılan diğer katkı maddeleri barbitüratlar, kafein, asetfenetidin, metadon, amfetamin, striknin, kokain, salisilik asid türevleri, dekstrometorfan, pethidin, orfenadrin, dekstromoramid, etilmorfin, metaprilendir. Lâboratuvarlarımızda rastladığımız ilginç bir katkı maddesi de bir pirazolon türevi olan antipirindir.

Adli Tıp Dergisi 1985; 1(3): 273-288

Ayrıca koyu kahverengini vermek üzere, satılan örneklere boya maddeleri de eklenmektedir. Katkı maddelerin kimi zaman ilk üretici, kimi zaman aracılar tarafından eklendiği sanılmaktadır.

3 — *İmalât safsızlıkları*

Diasetilmorfin, morfinin belirli koşullarda asetillendirilmesi ile elde edilir. Sentez sırasında uygun koşulların sağlanamaması morfinin asetillenmesinin yarım kalmasına yol açar. Çıkış maddesi olarak morfin bazı veya morfin hidroklorür kullanılmasına bağlı olarak değişik miktarlarda 3-O ya da 6-O-asetilmorfin meydana gelir. Stökiyometrik oranlara uygun miktarda asetillendirici kullanılmaması durumunda ise, ortamda morfinin kendisi de kalabilir. Çıkış maddesi olarak kullanılan morfin yeterince saf olmayıp kodein de içeriyorsa, asetilleme sırasında asetilkodein de sentezlenir. Ancak 3-O ve 6-O-asetilmorfin ile morfin, imalât safsızlığı olarak kabul edilmeli, asetilkodein ise ham madde safsızlığı şeklinde değerlendirilmelidir. Öte yandan diasetilmorfin örneklerinin alkali ortamda, 50°C dolaylarında 6-O-asetilmorfin ve az miktarda 3-O-asetilmorfine hidrolizlendiği unutulmamalı, bu nedenle bulguların değerlendirilmesinde, deneylerde kullanılan analitik koşullar göz önünde tutulmalıdır.

4 — *Ham madde safsızlıkları*

İncelenen eroin örneklerindeki kodein (asetillemeden sonra asetilkodein), papaverin, mekonik asid, noskapin, tebain, normorfin, norkodein, dihidrokodein, dihidromorfin gibi bileşikler, asetillemeden önce gerçekleştirilen morfin saflaştırmasının yeterli olmadığını ve diasetilmorfin sentezinde kullanılan çıkış maddesinin morfin yanısıra ham afyondan kaynaklanan bu yan ürünleri de içerdiğini gösterir.

MATERYEL VE METOD

1982 - 1985 yılları arasında Türkiye'nin değişik Savcılık ve Mahkemelerince Adlî Tıp Kurumu Başkanlığı Kimyasal Tahliller İhtisas Dairesine gönderilen ve analizi istenen 2255 örnek arasında, toplam ağırlığı 182, 917 kg olan 212 farklı eroin örneğinin incelenmesi sırasında önce aşağıda bildirilen ön deneyler yapıldı, daha sonra farklı çözücü sistemlerinde tek ve çitf boyutlu ince tabaka kromatografisi (İTK) uygulandı. Böylelikle tüm örneklerde kalitatif olarak karbonat, laktoz, sükroz, mannitol gibi inert seyrelticilerin; kinin, prokain, kafein gibi etkin seyrelticilerin, ayrıca kodein, asetilkodein, 3-O ve 6-O-asetilmorfin ile morfinin varlığı araştırıldı.

Deneylerde kullanılan kimyasal maddeler uygun analitik saflıktaydı.

Adli Tıp Dergisi 1985; 1(3): 273-288

1. Ön deneyler

Ön deneylerin seçiminde büyük ölçüde *Fulton* tarafından önerilen sistematiğe uyuldu (1).

1.1. Diasetilmorfin belirtimi için renk deneyleri

a) *Marquis ayıracı* : 1 mL derişik H_2SO_4 üzerine 2 damla formaldehid katılarak hazırlandı (2). Kırmızı-menekşe rengin menekşeye dönüşmesi ortamda morfin, diasetilmorfin ya da monoasetilmorfin bulunduğunu gösterir. Seyrelticilerin ve katkı maddelerinin genellikle tepkimeyi engellemedikleri ancak az miktarda diasetilmorfin yanısıra fazla miktarda karbohidratın bulunduğu koşullarda, derişik asidlerle ortaya çıkan karamelizasyon nedeniyle menekşe rengin örtüldüğü gözlendi.

b) *Nitrat asidi* : Genellikle derişik nitrat asidinin kullanıldığı (1), ancak seyreltilmiş (4 kısım asid, 1 kısım su) nitrat asidinden de yaralanılabilen bu deneyde, çözeltinin açık sarı rengi diasetilmorfin varlığında giderek parlak bir yeşile dönüşür. Morfin ve monoasetilmorfin ise önce kırmızı daha sonra sarı-turuncu bir renk verir. Eroine özgü olan bu renk deneyinin başlıca sakıncası duyarlılığının azlığıdır. Fazla miktarda seyreltilmiş veya katkı maddeleri içeren eroin örnekleri ile pozitif sonuç alınmayabilir. Deneyimlerimize göre incelenen örneğin üzerine nitrat asidi katıldıktan sonra hafifçe ısıtılması ile duyarlılık artmaktadır.

c) *Mecke ayıracı* : Derişik sülfat asidi içerisinde selenik asidin çözünmesiyle hazırlanan bu ayıraçla, diasetilmorfin varlığında yeşil rengin hızla mavi-yeşil üzerinden maviye dönüştüğü, daha sonra bu rengin yavaşça çevresi sarı-kahverengi, iç kısımları önceleri mavi-yeşil, daha sonra zeytin yeşili olduğu ileri sürülmektedir (1). Deneyimlerimize göre *Mecke* ayıracı kodeinle cam göbeği yeşili, morfin ve eroinle mavi-yeşil bir renk vermektedir.

Sülfat asidi içeren diğer ayıraçlarla olduğu gibi, fazla miktarda karbohidrat varlığında karamelizasyon nedeniyle mavi ya da yeşil renk örtülmektedir. Eroine özgü olmayan *Mecke* ayıracı, diğer ön deneylerin bulgularını desteklemek amacıyla kullanıldı, ancak hiç bir zaman kesin belirleyici olarak kabul edilmedi.

1.2. Seyrelticilerin belirlenmesi

Karbohidrat yapılı seyrelticilerin belirlenmesinde indirgeme deneyleri kullanıldı. Asid ile hidrolizden önce ve sonra *Fehling* ayıracı ile yapılan bu deney sonucunda ortamda laktoz ya da sükroz gibi bir disakkaridin bulunup bulunmadığı araştırıldı.

1.3. Katkı maddelerinin belirlenmesi

a) Kinin ve diğer fluoresans özellikteki katkı maddelerinin incelenmesinde, seyreltik H_2SO_4 çözeltisi içinde çözülen şüpheli materyalin mor ötesi lâmba altında incelenmesinden yararlanıldı.

b) Prokain ve diğer primer aromatik aminler *Sanchez* (1) deneyi ile araştırıldı. Asetik asid içinde hazırlanan furfural çözeltisi, bu nitelikteki kimyasal bileşiklerle parlak kırmızı bir renk verir.

Adli Tıp Dergisi 1985; 1(3): 273-288

1.4. İmalât safsızlıklarının belirlenmesi

a) Nitrat asidi ile kırmızı-turuncu rengin oluşması, ortamda morfin ya da monoasetilmorfin bulunduğunu gösterir. Daha önce de belirtildiği gibi, diasetilmorfin nitrat asidi ile parlak yeşil renk verir.

b) Serbest fenolik hidroksil grubunun varlığı (morfin, monoasetilmorfin, salisilik asid türevleri v.d.) %10'luk $FeCl_3$ çözeltisi ile oluşan mavi renge dayanarak belirlendi.

1.5. Ham madde safsızlıklarının belirlenmesi

İncelenen örnekte mekonik asid bulunup bulunmadığı, seyreltik $FeCl_3$ çözeltisi ile araştırıldı. Şüpheli materyalin sudaki çözeltisi HCl ile asidlendirildikten sonra iki üç kez eterle çekildi. Birleştirilen eter çekitlerine yavaşça seyreltik $FeCl_3$ çözeltisi eklendi. İki faz arasında kestane-kahve-kırmızı rengin oluşması mekonik asid varlığını gösterir. Papaverin, kodein gibi diğer afyon alkaloidlerinin tanınmasına yarayacak güvenilir bir renk deneyi bulunamadı.

1.6. İnorganik bileşenlerin belirlenmesi

a) Sülfat iyonlarının varlığı $BaCl_2$ ile,

b) Klorür iyonlarının varlığı $AgNO_3$ ile,

c) Karbonat iyonlarının varlığı, seyreltik asidlerle köpürmenin izlenmesi ve incelenen maddenin sudaki çözeltisinden $Ba(OH)_2$ çözeltisinin geçirilmesiyle,

d) Kalsyum iyonlarının varlığı, lam üzerine alınan az miktardaki şüpheli örnek üzerine önce birkaç damla su, daha sonra bir kaç damla derişik H_2SO_4 eklenmesiyle oluşturulan kristallerin mikroskop ile incelenmesi şeklinde yapıldı.

2. Tek boyutlu ince tabaka kromatografisi

2.1. Kimyasal maddeler

Silicagel G 60 ve Silicagel GF 254, H_2PtCl_6 Merck A.G., 2,6-diklorokinon-4-kloroimid (Gibbs ayıracı) Sigma Chem. Comp. üretici firmalarından, standart olarak kullanılan tüm bileşikler Türkiye Toprak Mahsulleri Ofisi, Birleşmiş Milletler Narkotik Lâboratuvarları (Viyana) ve Alman Araştırma Kurumu'ndan sağlandı. Kullanılan diğer organik çözücü ve kimyasal maddeler uygun analitik saflıktaydı.

2.2. Gereçler

20×20 cm boyutlarındaki cam plâklara 250 µm kalınlığında Silicagel dökümü Desaga sistemi ile yapıldı. Tabakalar kullanılmadan önce 100°C'de 1 saat tutularak etkinleştirildi. Kromatogramların değerlendirilmesinde 254 ve 366 nm dalga boyundaki ışık kaynağından yararlanıldı. Dokümantasyon amacıyla tüm kromatogramların fotokopisi çekildi.

Adli Tıp Dergisi 1985; 1(3): 273-288

2.3. Standart çözeltilerin hazırlanması

Kromatogramlara noktalanmak istenen standart bileşiklerin uygun bir çözücüde (genellikle metanol) 5 mg/mL derişiminde olacak şekilde çözeltileri hazırlandı. Bunlar kimi zaman tek başına, gerektiğinde, bir kaçının eşit oranda birbirine karıştırılmasıyla elde edilen standart çözeltiler şeklinde kullanıldı. Tüm noktalamalar otomatik pipetle uygulandı. Leke çapının 5 mm'den fazla büyümemesi için her 5 µL noktalanmasından sonra soğuk hava püskürtülerek kurutuldu. Düzeltilmiş *Rf* değerlerinin hesaplanması daha önce bildirildiği şekilde yapıldı (3).

2.4. Örneklerin hazırlanması

İncelenmek üzere teslim alınan materyalin gerek depolanması, gerekse tarafımızca uygulanan kimyasal işlemler sırasında hidrolizlenme ya da yükseltgenmesine neden olabilecek fiziksel ve kimyasal ortamın oluşmamasına dikkat edildi. Homojen bir toz şekline getirilen örnek 5 mg/mL derişimde olacak şekilde metanol içinde çözüldü. Gerektiğinde vortekslendi. Berrak bir çözeltinin elde edilmediği koşullarda 8000 g'de santrifüjlenerek ayrılan üst faz kullanıldı. İlk kromatogramlardan elde edilen verilere dayanılarak özellikle seyreltici, katkı maddesi ve safsızlık oranı yüksek eroin örnekleri, diasetilmorfin açısından zenginleştirildi. Bu amaçla uygun pH aralıklarında likid/likid çekitleme {kloroform, kloroform/izopropanol (3:1), kloroform/etanol (4:1), etanol/amonyumhidroksid % 25 (10:1)} veya kolon kromatografisi (Amberlite XAD-2) kullanıldı. 60°C'lik su banyosunda yoğunlaştırılan çekit ve elüatlara yeniden ince tabaka kromatografisi uygulandı. Kullanılan çözücü sistemleri Tablo 1'de birarada sunulmuştur. Her örneğin analizinde, istenen ayırımı sağlayacak en az iki sistemden yararlanılarak kalitatif sonuca varıldı.

Çözücü sistemlerin hazırlanışında kullanılan organik çözücülerin analitik saflıkta olmasına dikkat edildi. Çözücü karışımları çalışmalardan hemen önce hazırlandı ve bekletilmeden kullanıldı. Çözücü sınırı kurşun kalemle çizilerek belirlendi.

2.5. Kromatogramların değerlendirilmesi

Kromatografisi biten ve soğuk hava püskürtülerek kurutulan tabakalar, 254 ve 366 nm dalga boyundaki mor-ötesi ışık altında incelendi. Görülen lekelerin çevresi kurşun kalemle işaretlendi ve özellikleri kaydedildi. Fotokopileri çekilen kromatogramlar üzerine istenen renk ayıracı püskürtüldü. Ayrıca mor-ötesi ışık altında görülen lekelerin üzerine Marquis ayıracı damlatılarak diasetilmorfin varlığı her kromatogramda kontrol edildi.

3. Çift boyutlu ince tabaka kromatografisi

A) Kloroform/etanol % 90 (1:1) içinde çözülen eroin örneklerine çift boyutlu İTK uygulandığında, tarafımızca hazırlanan Silicagel GF_{254} kaplı 20 × 20 cm boyutlarında tabakalar veya Merck firması tarafından üretilen cam, aluminyum veya plâstik üzeri Silicagel 60 F_{254} kaplı tabakalar kullanıldı.

Adli Tıp Dergisi 1985; 1(3): 273-288

Tablo 1. İnce tabaka kromatografisi ile eroin analizinde kullanılan çözücü sistemlerinin bileşimi.

Sistem	Bileşimi	Çözücü oranları	Kaynak
1	Benzen/metanol/amonyumhidroksid	90 : 10 : 0.2	4
2	Benzen/dioksan/amonyumhidroksid/etanol	50 : 40 : 5 : 5	5
3	N-butileter/N-butanol/amonyumhidroksid	70 : 25 : 5	6
4	Su ile doymuş etileter/aseton/dietilamin	85 : 8 : 7	7
5	Butileter/etileter/dietilamin	45 : 45 : 10	8
6	Dioksan/kloroform/etilasetat/amonyumhidroksid	60 : 25 : 10 : 5	8
7	Etanol/glasyal asetik asid/su	60 : 30 : 10	5
8	Etilasetat/metanol/amonyumhidroksid	85 : 10 : 5	9
9	Etilasetat/metanol/amonyumhidroksid	85 : 10 : 3.5	10
10	Kloroform/aseton	90 : 10	11
11	Kloroform/metanol	90 : 10	8
12	Amonyakla doyurulmuş kloroform/metanol	18 : 1	8
13	Kloroform/etanol/aseton/amonyumhidroksid	20 : 20 : 5 : 1	12
14	Kloroform/dietileter/metanol/amonyumhidroksid	75 : 25 : 5 : 1	13
15	Metanol/amonyumhidroksid	100 : 1.5	2
16	Siklohekzan/benzen/dietilamin	70 : 25 : 10	11
17	Siklohekzan/toluen/dietilamin	75 : 15 : 10	14
18	Siklohekzan/kloroform/dietilamin	5 : 4 : 1	10
19	Siklohekzan/kloroform/dietilamin	10 : 8 : 3	15
20	Toluen/aseton/etanol/amonyumhidroksid	45 : 45 : 7 : 3	11

1. boyutta, etilasetat/metanol/amonyumhidroksid % 25 (85:10:5) çözücü sisteminden yararlanıldı. Doyurulmuş tankta (30 dak) 15 cm yürütüldükten sonra soğuk hava püskürtülerek kurutulan tabakalar 90° çevrilerek 2. tanka yerleştirildi. 2. boyut çözücü sistemi olarak siklohekzan/kloroform/dietilamin (5:4:1) kullanıldı. 15 cm yürütüldükten sonra soğuk hava püskürtülerek kurutulan tabaka 254 ve 366 nm mor ötesi ışık altında incelendi. Elde edilen lekelerin niteliğini belirlemek amacıyla, gerek 1. gerekse 2. boyutta aynı tabaka üzerine istenen standart madde veya maddeler karışımı noktalandı. Lekelerin etrafı işaretlendikten sonra fotokopileri çekildi ve istenen renk ayıracı (örneğin taze hazırlanmış asidli iyodoplatinat) püskürtülerek renklendirildi.

B) Benzer şekilde hazırlanan örnekler gine tarafımızca hazırlanmış, veya Merck firmasından satın alınmış Silicagel GF_{254} kaplı tabakalarda, 1. boyutta metanol/kloroform/amonyumhidroksid % 25 (85:15:0.7), 2. boyutta su ile doyurulmuş dietileter/aseton/dietilamin (85:8:7) kullanılarak kromatografi uygulandı. İncelenen örneğin çözeltisi tabakanın sol alt köşesine, her iki kenardan 1.5 cm uzaklığa; standart çözeltiler ise sağ alt ve sol üst köşeye kenarlardan 1.5 cm uzaklığa noktalandı. Her iki boyutta da doymuş tankta çalışıldı. Çözücü 15 cm yürütüldü. Tabakalar mor ötesi ışık altında incelendi, renklendirmek amacıyla istenen ayıraç püskürtüldü. Bu koşullarda mor ötesi ışık altında görülebilen en düşük diasetilmorfin düzeyi 0.2 mikrogramdır.

Adli Tıp Dergisi 1985; 1(3): 273-288

TARTIŞMA VE SONUÇ

1. Renk deneyleri

Uyuşturucu madde analizinin ilk basamağını hiç kuşkusuz renk deneyleri oluşturur. Uyuşturucunun niteliği bu deneylerle kesin olarak belirlenememekle birlikte, daha sonra uygulanacak inceleme yöntemlerinin saptanmasında yardımcı olurlar. Eroin varlığının araştırılmasında en yaygın olarak kullanılan renk deneyi, *Marquis* ayıracıdır. 1 mL sülfat asidine 2 damla formaldehid çözeltisi katarak hazırladığımız ayıraç, levalorfan ve tebain dışındaki tüm morfin türevleri, dolayısıyla diasetilmorfin ile aynı rengi verdiğinden (kırmızı-menekşe, menekşe-mor), diasetilmorfine özgü değildir. Öte yandan morfin türevi olmayan bir dizi bileşiğin de (azatadin, klofazimin, oksprenolol, naftazon, perazin, prokuamezin) *Marquis* ayıracı ile menekşe renk verdiği öne sürülmektedir (2, 16).

Marquis ayıracının uyuşturucu madde tanımında kesin bir yararı olmamasına karşın, derişik nitrat asidinin diasetilmorfine özgü olduğu bildirilmektedir (17). Ancak *Manura* ve *ark.* (18) sentezledikleri 56 morfin ve dihidromorfin türevinden 24'ünün vermiş olduğu rengin diasetilmorfinden ayırd edilemediğini saptamışlardır. Bugüne değin gerek *Marquis* ayıracının gerekse nitrat-asidinin eroinle ve diğer morfin türevleriyle oluşturdukları rengin meydana gelme mekanizması kesin olarak aydınlatılmış değildir.

Narkotik lâboratuvarlarında incelenen eroin örneklerinin büyük bir bölümü diasetilmorfin yanısıra değişik seyreltici, katkı maddesi ve safsızlıkları da içerir. Bu bileşiklerin niteliği ve bulunma oranları *Marquis* ayıracı ve nitrat asidi ile yapılan renk deneylerinin duyarlılığını etkilemektedir. Örneğin katkı maddesi olarak sıklıkla kullanılan kinin, her iki deneyin duyarlılığını en az 50 kat azaltır. Benzer şekilde ortamda laktoz, sükroz veya prokain bulunması da bu deneylerle pozitif sonuç alınmasını güçleştirir. Bununla birlikte *Marquis* ayıracının nitrat asidinden çok daha duyar oluşuna ilişkin bulgularımız, değişik araştırıcılar tarafından desteklenmektedir (18).

Eroin analizinde ön deney olarak kullanılabilecek renk ayıraçları yalnız *Marquis* ve nitrat asidi değildir. Derişik sülfat asidi içinde molibdatın çözünmesiyle hazırlanan *Fröhde* ayıracı (19), ayrıca derişik sülfat asidinde selenik asidin çözünmesiyle hazırlanan *Mecke* veya *Lafon* ayıracı (20, 21) ve ilk kez *Deniges* (22) tarafından önerilen, daha sonra *Oliver* (23) tarafından değiştirilerek kullanılan bakır deneyi, bu amaçla kullanılabilir. Ancak bu renk deneyleri de diasetilmorfine özgü olmayıp, değişik fenoller ve asetil türevleriyle,

Adli Tıp Dergisi 1985; 1(3): 273-288

diasetilmorfine benzer sonuçlar verdiklerinden (24) tarafımızca kullanılmamakta ve öncül deneylerde genellikle yalnız *Marquis* ayıracı ve nitrat asidinden, kimi zaman ise bunlara ilâve olarak *Mecke* ayıracından yararlanılmaktadır.

Eroin belirtiminde kullanılan ikinci bir yöntem de mikrokristallerin oluşturulmasıdır. Uyuşturucu madde analizi yapan lâboratuvarların bir kısmında mikrokristallerin incelenmesi ile ayırıcı tanıya varılmak istenir. Bu amaçla değişik tuzlar (cıva klorür, cıva iyodür, altın klorür, platin klorür, altın bromür, sodyum asetat, asetik asid, kurşun iyodür, potasyum asetat, platin bromür, sodyum klorür gibi) kullanılmaktadır. Eroin analizinide özellikle platin klorür ve altın bromür ile oluşturulan kristaller mikroskobik olarak incelenir. Mikrokristal deneylerinin tarafımızca kullanılmama nedenleri şu şekilde özetlenebilir :

1 — Seyreltici ve katkı maddelerinin varlığı diasetilmorfinin platin klorür, cıva iyodür, altın klorür ve altın bromür ile vermiş olduğu kristallerin oluşumunu güçleştirmekte, kimi zaman tamamen engellemektedir. Seyreltici olarak sıklıkla kullanılan laktoz, kafein ve kinin ise, diasetilmorfinin vermiş olduğu kristallerin büyüklüğünü ve şeklini etkiler.

2 — Diasetilmorfinin vermiş olduğu kristallerin şekilleri, özellikle diasetilmorfine en duyar olduğu ileri sürülen altın klorür ve platin bromür ile elde edilen kristaller, pek çok morfin türevinin aynı tuzlarla oluşturduğu kristallere benzer. Bu kristallerin hangi bileşiğe ait olduğunun belirlenmesinde dikkat edilecek hususlar yalnız kristallerin şekilleri değil, aynı zamanda yerleşim şekilleridir. Bu özellikleri ise ancak çok deneyimli kişilerce fark edilebilir.

3 — Mikrokristal deneylerinin duyarlılığı, tıpkı renk deneylerinde olduğu gibi seyreltici ve katkı maddelerinin varlığında azalır. Örneğin diasetilmorfin yanısıra eşit oranda kinin bulunması, gerek sodyum asetat gerekse cıva iyodür ile mikrokristal oluşumunun duyarlılığını yaklaşık 200 kat azaltır.

Bütün bu sakıncalar gözönünde tutularak, lâboratuvarlarımızda renk ayıraçları ile yapılan ön deneylerden sonra, ne sonuç alınmış olursa olsun, ince tabaka kromatografisi uygulanmaktadır.

2. İnce tabaka kromatografisi

Uyuşturucu madde analizinde ince tabaka kromatografisinin önemi tartışılamaz. Bu yöntem kalitatif amaçlarla kullanıldığında, hızlı, kolay, duyarlı ve güvenilir olması nedeniyle uzun yıllardır narkotik lâboratuvarlarının

Adli Tıp Dergisi 1985; 1(3): 273-288

temel yöntemi olmayı sürdürmektedir. Yukarıda sayılan analitik üstünlüklerinin yanı sıra ucuzluğu, kullanılan ayıraçların büyük bir bölümünün piyasadan kolayca sağlanabilmesi ve dışa bağımlılığının azlığı, ayrıca elektronik gereçlere gereksinim göstermemesi ve tecrübeli teknik personele gerek olmaması nedeniyle, Adlî Tıp Kurumu'nun gerek merkez, gerekse İzmir, Adana ve Bursa'daki Grup Başkanlıklarının narkotik lâboratuvarlarında kullanılmaktadır. Elde edilen kromatogramların fotokopisi çekilebildiğinden incelenen materyale ilişkin her türlü veriyi yıllar boyu saklamak mümkündür. Bu tür bir arşivin bir yandan güvenlik, diğer yandan yetişmekte olan adlî kimyagerlerin eğitimi açısından önemi büyüktür.

2.1. Kromatografi sistemleri

Diasetilmorfin içeren 212 örneğin incelenmesi sırasında birbirinden farklı 20 çözücü sisteminden yararlanıldı. Bunların fayda ve sakıncaları şu şekildedir :

1. sistemle yapılan kromatografinin diğerlerinden farkı, durağan faz olarak Silicagel yerine alumina kullanılmasıdır (4). 100°C'de 1 saat tutularak etkinleştirilen tabakalarla çalışıldığında, diasetilmorfin ile 6-O ve 3-O-asetilmorfini ve morfini birbirlerinden ayırmak mümkündür.

Sobol ve *Moore* tarafından önerilen 2. sistem diasetilmorfin, 6-O-asetilmorfin, kodein ve asetilkodeini birbirinden ayırabilir, ancak «*menşei tayini*»nde güvenilir sonuç almaya yeterli olmadığı (18) tarafımızca de belirlenmiştir.

3. sistem (6) asetilkodeini diasetilmorfinden ayırabilmekle birlikte, 6-O-asetilmorfini, diasetilmorfinden ayıramamaktadır.

Marumo ve *ark.* tarafından önerilen 4. sistemin en önemli özelliği kromatografi sırasında diasetilmorfinin monoasetilmorfine hidrolizine yol açmamasıdır (7). Ayırım gücü oldukça iyi olan sisteme, incelenen örnekte monoasetilmorfin bulunup bulunmadığını belirlemekte bir ön deney olarak başvurulur. Diasetilmorfin için duyarlılık alt sınırı 1 mikrogramdır.

5, 6, 11 ve 12. sistemleri arka arkaya kullanarak, diasetilmorfin olduğundan şüphelenilen lekenin *Rf* değişikliklerini izlemek, böylelikle diasetilmorfini, diasetilkodeinden dahi ayırmak mümkündür (8). Bu dört sistemde de morfin türevleri, dihidromorfin türevlerinden daha hızlı göçer. Morfinin 6. karbon atomuna keto grubu bağlı olan bir türevi, aynı molekül ağırlığında ancak 6. karbon atomunda hidroksil grubu bulunan bir türevden daha büyük *Rf*

Adli Tıp Dergisi 1985; 1(3): 273-288

değerine sahiptir. 3. ve 6. karbona bağlı ester kalıntılarının büyütülmesi ise mobilitenin artmasına neden olur. 3. karbon eterleri, aynı molekül ağırlığındaki 3. karbon esterlerinden daha ileriye göçerler. Böylelikle uygun çözücü sistemlerini birbiri ardısıra kullanmak özellikle diasetilmorfine benzer özellikteki yan ürünlerin bulunduğu karışımlarda istenen ayırımı elde etmeye yarar.

7. sistem (5) diasetilmorfini seyreltici ve katkı maddelerinin büyük bir bölümünden ayırabilir, ancak kesin tanı açısından tek başına kullanılmaya elverişli değildir.

Davidow sistemi olarak adlandırılan 8. sistem (9), narkotik lâboratuvarlarının büyük bir bölümü tarafından kullanılmakla birlikte diasetilmorfini hidrolizlemek ve monoasetilmorfin oluşturmak gibi çok önemli bir sakıncası bulunur. 4. sistemi kullanmakla bu sorun ortadan kaldırılabilir (22). Ancak metadon ile kokain birbirinden ayrılamamaktadır.

9. sistem, *Davidow sisteminin* (sistem 8) kısmen değiştirilmiş şeklidir ve 18. sistemle birlikte 1982 yılından bu yana Federal Almanya Kriminalistik Lâboratuvarlarında (*Bundeskriminalamt*) çift boyutlu ince tabaka kromatografisi ile eroin analizinde kullanılmaktadır (10).

Mari ve *ark.* tarafından da bildirildiği gibi (11) barbitüratla karışık diasetilmorfin örneklerinin analizinde 10. sistem oldukça yararlı bulunmuştur. Bu amaçla püskürtme ayıracı olarak cıva nitrat kullanmak mümkündür.

Daha önce de belirtildiği gibi, 11. ve 12. sistemler diasetilmorfin ayırımı açısından yeterli olmayıp ancak 5 ve 6. sistemlerin ardı sıra çalışıldığında madde karışımının niteliği hakkında güvenilir bir sonuç vermektedir.

13. sistemi özellikle morfin ve parçalanma ürünlerinin kantitatif amaçlarla belirtiminde kullanmak mümkündür. Kodein, morfin, psödomorfin, morfin-N-oksid ve tebain'i birbirinden iyi bir şekilde ayırır. *Ebel* ve *Rost*'un geri elde analizi ile saptadığı varyasyon katsayıları % 2-4 arasındadır (12).

Van Welsum'un önerdiği şekilde (13) etkinleştirilmiş Silicagel tabakaları kullanarak sistem 14 ile yapılan ince tabaka kromatografisinde, *Moffat* ve *Clare*'nin de belirttiği gibi (14) afyon alkaloidlerinin yanı sıra diasetilmorfin ve 6-O-asetilmorfin birbirlerinden ayrılabilmektedir.

Gerek 15., gerekse 16. sistemlerde yürütülerek hazırlanan iki ayrı kromatograma iyodoplatinat ayıracı püskürterek alkaloidlerin varlığına ilişkin genel bir bilgi edinmek mümkün olmakla birlikte, *Gough* ve *Baker* tarafından da bildirildiği gibi (26) kesin bir ayırıma ve tanıya elverişli değillerdir.

Adli Tıp Dergisi 1985; 1(3): 273-288

Silicagel 60 kaplı tabakaların 0.1 N NaOH ile püskürtülmesinden sonra, şüphelenilen maddenin noktalanması ve daha sonra çift boyutlu İTK yapılması da iyi bir ayırım sağlar. 1. boyutta 17. çözücü sisteminden, 2. boyutta 11. sistemden yararlanmak mümkündür. *Moffat* ve *Clare*, 27 ayrı çözücü sistemini, analiz hızı, duyarlılık, tekrarlanabilirlik ve *Rf* değerlerinin dağılımı açısından incelendikten sonra, yukarıda bildirilen iki sistemle çift boyutlu kromatografi yapılmasını önermektedirler (14).

19. sistemi kullanarak, diasetilmorfin, kodein, morfin ve 6-O-asetilmorfini birbirinden ayırmak mümkün olmakla birlikte *Huizer* ve *ark.* tarafından da bildirildiği gibi (15), kafein ile 6-O-asetilmorfinin *Rf* değerleri aynıdır, bu nedenle birbirinden ayrılamamaktadır. Ancak tabakalara iyodoplatinat ayıracı püskürtüldüğünde, kafein renk vermediğinden lekenin hangi bileşiğe ait olduğunu belirlemek mümkündür. Bu çözücü sistemi, dietilaminin biraz daha fazla olması dışında, 18. sistemin tamamen aynıdır. Bulgularımıza göre kromatografi sırasında diasetilmorfin hidrolizi olmamaktadır.

Mari ve *ark.* tarafından önerilen 20. sistem ise (11), diasetilmorfin yanısıra bazik drogların bulunduğu koşullarda iyi bir ayırım sağlamaktadır. Renklendirme çözeltisi olarak *Marquis* ayıracını kullanmak mümkündür.

Toluen/aseton/etanol/amonyum hidroksid oranını (22:20:3:1) şeklinde değiştiren *Engelbe* ve *Vincent* için yöntemin duyarlılık alt sınırları morfin için 1.5 µg, kodein ve tebain için 2 µg'dır (27).

Görüldüğü gibi son üç yıl içinde lâboratuvarlarımızda kullanılan tek boyutlu ince tabaka kromatografi sistemlerinin hiç biri tek başına, diasetilmorfini diğer morfin türevlerinden, katkı maddeleri ile seyreltici ve safsızlıklardan ayırabilme yeteneğinde değildir. Ancak unutulmaması gerekir ki, aynı örnekte tüm morfin türevleri ile katkı maddeleri ve seyrelticilerin birarada bulunması da söz konusu olamaz.

Etilasetat/metanol/amonyumhidroksid (85:10:5) karışımının ayırım gücü diğerlerine göre daha fazla olduğundan-16 morfin türevlinin *Rf* değeri birbirinden farklıdır (18)-tarafımızca her diasetilmorfin şüphesi olan örneğin incelenmesinde mutlaka kullanılmaktadır. Birbirine yakın *Rf*-değerlerine sahip ürünlerin tanınmasında ise değişik renk ayıraçlarından yararlanılmaktadır.

İncelenen örneğin fazla miktarda katkı maddesi ve safsızlık içerdiği koşullarda izlenen çalışma plânı şu şekildedir : 1) *Davidow* sistemi ile tek boyutlu ince tabaka kromatografisi, 2) Farklı polaritede sistemlerin ardarda kullanılması ile (örneğin 5, 6, 11 ve 12. sistemler) *Rf* değişikliklerinin gözlenmesi, 3) Çift boyutlu ince tabaka kromatografisi.

Adli Tıp Dergisi 1985; 1(3): 273-288

Çift boyutlu ince tabaka kromatografisi, belirli bir çözücü sisteminde aynı ya da birbirine çok yakın *Rf* değerli olan bileşikleri aynı tabaka üzerinde ayırmaya çok uygun bulundu. Bu amaçla incelenen örneğin kimyasal bileşenleri hakkında gerek öncül renk deneyleri, gerekse ardışık tek boyutlu ince tabaka kromatografisi uygulandıktan sonra bu tür bir çalışma yapıldı.

1. boyut çözücü sistemi olarak etilasetat/metanol/amonyum hidroksid % 25 (85:10:5) karışımından yararlanıldı. Daha önce bildirilen sakıncalarına rağmen, iyi bir ayırım sağlaması nedeniyle, gerek tek gerekse çift boyutlu kromatografi uygulamalarında adı geçen *Davidow* sistemi kullanıldı. 2. boyut çözücüsü olarak siklohekzan/kloroform/dietilamin (5:4:1) kullanıldı. Bu koşullarda asetilmorfin ve diasetilmorfin birbirlerinden iyi bir şekilde ayrılmaktadır.

2.2. Görünürleştirmede kullanılan renk ayıraçları

İster tek, isterse çift boyutlu kromatografiden sonra, elde edilen kromatogramlar önce iki farklı dalga boyunda mor ötesi ışık altında incelendiler. Daha sonra değişik renk ayıraçları püskürtülerek lekelerin görünürleştirilmesine çalışıldı. Böylelikle bir yandan *Rf*-değerleri, diğer yandan lekelerin renkleri göz önünde bulundurularak, incelenen örnekteki uyuşturucunun, katkı maddeleri, seyreltici ve safsızlıkların belirlenmesine çalışıldı. İyodoplatinat ayıracı uyuşturucu maddelerin büyük bir bölümü ile benzer renkler verdiğinden ayırıcı tanı açısından önemi azdır. 2,6-diklorokinon-4-kloroimid (N, 2,6-trikloro-p-benzokinonimin-TCBI-) ilk kez 1975 yılında *Vinson* ve *ark.* tarafından önerilen ve uyuşturucu maddelerin görünürleştirilmesinde yaygın bir şekilde kullanılmakta olan bir bileşiktir (28). Ayıracın hazırlanma şeklinde ve uygulamada yaptığımız değişikliklerle morfin türevlerinin renk farklarının belirginleşmesi sağlandı. Bununla birlikte yalnız leke rengine dayanarak madde idantifikasyonu yapmak olanaksızdır. Belirli koşullarda elde edilen *Rf*-değerlerinin standartlarla karşılaştırılması şarttır.

100°C'de etkinleştirilmiş Silicagel tabakaların *Davidow* sisteminde yürütülmesinden sonra ninhidrin ile püskürtülmesi ve oluşan renklerin önce oda sıcaklığında daha sonra 80°C, 120°C ve 160°C'lerdeki değişikliklerin izlenmesi ile diasetilmorfin tanımının tam olarak yapılabildiği öne sürülmektedir (29). Ancak kodein oda sıcaklığında ve 80°C'de herhangi bir renk vermediği hâlde, 120°C'de mavi renkte lekeler oluşturmakta, 160°C'de bu lekelerin her ikisi

Adli Tıp Dergisi 1985; 1(3): 273-288

kahverengine dönüşmektedir. Görüldüğü gibi diasetilmorfin ile kodein ayırımı yalnız renk değişikliğine dayanılarak yapılamamakta, mutlaka *Rf*-değerlerinin gözönünde bulundurulması gerekmektedir.

KAYNAKLAR

1 — Fulton, C.C. (1953) *United Nations Bull. Narcotics*, **5,** 27-34.

2 — Clarke, E.G.C. (1969) *Isolation and Identification of Drugs.* Pharmaceutical Press, London.

3 — Atasoy, S., Karakuş, Ü., Karakuş, Z. (1985) *Adli Tıp Derg.* (*ATD*) **1,** 157 - 165.

4 — Davey, E.A., Murray, J.B., Rogers, A.R. (1968) *J. Pharm. Pharmacol.*, **20,** 51s-53s (supplement).

5 — Sobol, S.P., Moore, R.D. (1974) *Analytical Manual*, Drug Enforcement Administration, Washington, D.C.

6 — Nakamura, C.R. (1966) *J. Assoc. Offic. Anal. Chem.*, **49**, 1086 - 1090.

7 — Marumo, J., Inoue, T., Niwase, T., Niwaguchi, T. (1978) *Kiagaku Keisatsu Kenkyusho Hokoku*, **31,** 60 - 63.

8 — Clark, C.C. (1977) *J. Forensic Sci.*, **22,** 418 - 428.

9 — Davidow, B., Petri, N.L., Quame, B. (1968) *Amer. J. Chem. Pathol.*, **50**, 714.

10 — Rübsamen, K. (1985) Kişisel görüşme.

11 — Mari, F., Bertol, E., Tosti, M. (1982) *Bull. Narcotics*, **34 (1),** 37 - 44.

12 — Ebel, S., Rost, D. (1980) *Arch. Pharm.*, **313**, 337 - 433.

13 — Van Welsum, R.A. (1973) *J. Chromatogr.*, **78**, 237 - 240.

14 — Moffat, A.C., Clare, B. (1974) *J. Pharm. Pharmacol.*, **26**, 665 - 670.

15 — Huizer, H., Logtenberg, H., Steenstra, A.J. (1977) *Bull. Narcotics*, **29 (4),** 65 - 74.

16 — Gonzales, T.A., Vance, M., Helpern, M., Umberger, C.J. (1954) *Legal Medicine* 2nd ed., Appleton-Century-Crofts, New York, pp 1214 - 1216.

17 — Lerner, M. (1960) *Anal. Chem.*, **32**, 198.

18 — Manura, J.J., Jew - Ming Chao, Saferstein, R. (1978) *J. Forensic Sci.*, **23**, 45 - 56.

19 — Fröhde, A. (1866) *Zeit. für Chemie* 378 - 379, loc. cit. (1).

20 — Lafon, Ph. (1885) *Comptes rendus hebdomaires des séances de l'Académie des Sciences*, **100**, 1543, loc. cit. (1).

21 — Mecke, E. (1899) *Zeit. für öffent. Chemie*, **351**, loc. cit. (1).

22 — Deniges, G. (1910) *Comptes rendus hebdomaires des séances de l'Académie des Sciences*, **151**, 1062 - 1063.

23 — Oliver, T.H. (1914) *J. Amer. Med. Assoc.*, **63**, 513 - 514 (Abst.).

ADLİ TIP DERGİSİ
Journal of Forensic Medicine
Adli Tıp Dergisi 1985; 1(3): 291-303

Adlî Tıp Açısından Post - Travmatik Embolizm
III. Hava Embolizmi

ŞEMSİ GÖK, ZEKİ SOYSAL, ÖZDEMİR KOLUSAYIN

İstanbul Üniversitesi, Cerrahpaşa Tıp Fakültesi,
Adlî Tıp Anabilim Dalı, Adlî Tıp Enstitüsü ve
Adlî Tıp Kurumu, İstanbul, Türkiye

AIR EMBOLISM IN FORENSIC MEDICINE

Summary

Embolus and trombus are well known in clinics. But formation of embolus and trombus after injury occupies an important place in both clinics and forensic medicine.

The following points are important and require exhaustive investigations :

a) Determination of formation of air embolism before and after death at autopsy,

b) Determination of relationship of air embolism to trauma.

For this reason, the authors have reviewed the causes and medicolegal aspects of air embolism.

Keywords : *Trauma - Air embolism - Autopsy findings*

Özet

Travmadan sonra hava embolizmi oluşması klinikte olduğu kadar adlî tıpta da önemli bir yer tutar. Özellikle otopsilerde tesbit edilen hava embolizminin antemortem ya da postmortem olarak meydana geldiğinin saptanması ile travmayla bağlantısının ortaya koyulması oldukça önemli ve zor olan bir araştırmadır.

Bu yazıda araştırmacılar, hava embolizminin nedenlerini, otopsi ve lâboratuvar bulgularını, otopside yapılması gereken işlemleri ve hava embolizminin adlî tıbbî yönlerini ele almışlardır. Ayrıca, konuyla ilgili kaynaklar gözden geçirilmiştir.

Hava Embolizmi

Havanın dolaşım sistemine girerek kan akımını durdurmasına *hava embolizmi* denir; ölüme neden olabilir.

Adli Tıp Dergisi 1985; 1(3): 291-303

Hava embolizmi ile ölüm, sağ kalbin havayla dolması sonunda kalbin durması, akciğer infarktüsü ya da beyin (daha ziyade *bulbus*) infarktüsü neticesinde meydana gelmektedir.

Hava embolizmi sırasında, damarın mekanik olarak tıkanmasının yanısıra nörovasküler bir spazm hâli de vardır.

Boyunda, *a. carotis*'leri veya *v. jugularis*'leri yahut her ikisini birden etkileyen yaralanmalarda, arteryel hava embolizminin meydana gelmesi çok muhtemeldir. Eğer hava *a. carotis*'e girerse doğrudan doğruya beyine taşınır. Juguler venlerden birine giren hava ise sol kalbe ve oradan da sistemik dolaşıma nakledilir.

Hava veya gaz, kan akımına girdikten sonra yabancı bir partikül gibi tesir eder. Venöz dolaşım ile kalbin sağ ventrikülüne taşınan hava kabarcıkları akciğer kan akımını engeller. Eğer dolaşıma giren havanın miktarı az ise, kalbden pulmoner arterlere taşınan hava kabarcıkları akciğerlerde rezorbe olur; zararlı etkileri ortaya çıkmaz. Aksine, kalbe ulaşan hava miktarı fazla ise, kanın sağ ventrikülden pulmoner arterlere gidişi büyük bir hava kabarcığı ile engellenir. Kalbde *foramen ovale* veya *ductus Botalli* açıklığı mevcutsa, büyük dolaşıma geçen hava diğer organlara ve bilhassa beyine kadar gelerek emboluslar yapar.

Sağ atrium'daki hava koroner sinüs yoluyla koroner venlere ulaşabilir. Transpulmoner yol ile sol atriumdan ya da açık *foramen ovale* gibi sağ kalbden sol kalbe geçişin bulunduğu durumlarda gazlar koroner arterlere girebilir. Koroner arterlerde havanın bulunuşu sistemik embolizme işaret eder.

Havanın vertebral venöz pleksuslar yoluyla beyine ulaşabilme ihtimali vardır; karın, göğüs, segmental venler ve vertebral venöz pleksuslar yoluyla da venöz sistemden beyin dolaşımına girebildiği bilinmektedir.

Havanın dolaşım sistemine giriş hızı olayın sonucunu belirlemede çok önemli bir rol oynar.

Havanın girişi ile kollaps meydana gelmesi arasında geçen süre maksimum 1-2 dakikadır. Havanın vücuda girişi ile ölüm arasında geçen zaman aralığının uzun olması durumlarına *abortus* teşebbüslerinde rastlanmaktadır; özellikle kişinin abortusu yaptığı yerden uzakta ölü olarak bulunması hâllerinde, göz önünde bulundurulmalıdır. Havanın uterusa girmesiyle ölümün meydana gelişi arasında uzunca bir zaman geçmesi şöyle izah edilmektedir: Kadın ayakta durduğu müddetçe üst taraf damar sistemi aşağı doğru bir bası

Adli Tıp Dergisi 1985; 1(3): 291-303

yapmakta ve venalarda pasif bir basınç bulunmaktadır. Kişi yatık duruma geçince alt *vena cava*'da ve onun dallarında negatif bir basınç meydana gelmekte ve kalb yönüne doğru bir emilme olmakta, dolayısıyla aşağı sistemde bulunan hava yukarıya doğru hareket etmektedir.

İnsanlarda ölüme yol açabilen hava miktarı hakkında güvenilir rakamlar mevcut değildir. *Tuba uterina*'ların açık olup olmadığını kontrol amacıyla, basınç altında, servikal kanal aracılığıyla 300 ml hava zerkedilen bir olguda ölümle karşılaşılmıştır. Keza presakral yolla 1000 ml oksijen verilen bir olguda ölüm meydana geldiği bildirilmiştir. Ayrıca, altı *pneumoperitoneum*'lu olgudan biri 400 ml hava aldığında ölmesine karşın, diğerleri 300 - 1600 ml arasında değişen hava miktarını tolere edebilmişlerdir. Ölüm meydana getirmeye yeterli hava miktarının 100 ml veya daha fazla değerlerde olduğu bilinmektedir.

Arteryel embolizm hâllerinde arter sistemine giren birkaç mililitre kadar az hacımdaki havanın, hayatî bir organın damarını tıkaması hâlinde ölüm meydana gelir. Bir olguda, artifisyel pnömotoraks esnasında, koroner arterlerden birinin hava embolizmi ile takınmasına bağlı olarak miyokard infarktüsü meydana geldiği bildirilmiştir.

Periferik dolaşıma verilen hava ve oksijenin öldürücü minimal dozlarının aynı olduğu (kg başına 8 ml) tesbit edilmiştir.

Karbondioksit, havaya nazaran kanda 20 defa daha fazla çözünür, kanın alkali tampon sistemleri ile bağlanabilir; bu nedenle daha az tehlikelidir. Bu açıdan oksijen ve hava arasında yer alır. Helyum ve azot ise havanınkine paralellik gösterir.

Minimum letal oksijen dozu, havanınkinden %10 kadar daha fazladır. Karbondioksit ve havanın etkileri mukayese edilirse, vücud ağırlığının her *pound*'u (1 pound = 373,2 g) başına 0.25 ml hava miktarının tesirsiz olduğu, halbuki *pound* başına 0.5 ml'nin üstündeki değerlerin öldürücü olduğu tesbit edilmiştir. Aksine, *pound* başına 3 ml'ye kadar olan karbondioksitin etkisi bulunmamaktadır. Hava embolizmi, tedâvi hâtâları ve dikkatsizlik dâhil pekçok durumlarda meydana gelir.

Boyundaki büyük ven ve arterleri tutan yaralanmalar hava embolizmine yol açabilir. Boyun venleri içindeki negatif basınç havanın emilmesine sebep olur. Keza, akciğerlere penetre olan yaralanma hallerinde hava pulmoner venler içerisine aspire olur, buradan genel dolaşıma girer; beyinde hava embolizmi meydana gelebilir. Büyük batın yaralarında da hava embolizmi ortaya çıkabilir.

Adli Tıp Dergisi 1985; 1(3): 291-303

Baş ve boyun ameliyatlarında havanın venöz dolaşıma girme ihtimali vardır. Özellikle *Fowler pozisyonu*'ndaki (sırt arkadan yastıkla bir seviye yükseltilmiş, bacaklar dizden hafif bükülmüş şekilde yatakta alınan yarı oturur pozisyon) veya oturma vaziyetindeki hastaya yapılan trakeostomi, tiroidektomi, nazal sinüs lavajı ve nöroşirürjik girişimler esnasında hava embolizmine bağlı ölümler meydana gelebilir.

Radyolojik tetikkler için kontrast madde olarak gaz kullanılmasının hava embolizmi yönünden tehlikesi vardır.

Diz eklemi içerisine hava injeksiyonu, presakral hava insuflasyonu, ventrikulografi, pnömoensefalografi ve uretrosistografi sırasında hava embolizmi nedeniyle ölümler meydana gelmiştir. Torakoplasti, segmental rezeksiyon, pnömotoraks, pnömonektomi ve ekstrakorporal dolaşım ile yapılan açık kalb ameliyatları esnasında pulmoner arterlere havanın girme ihtimali vardır. Basınç altında yapılan kan transfüzyonları sırasında hava embolizmine bağlı ölümler meydana gelebilir.

Vaginal insuflasyon ve vaginal duşlar, tubal insuflasyon, plasentanın el ile ayrılması esnasında, doğum sonu uterus atonilerinde, normal doğum esnasında ve çocuk doğurmayı müteakiben yapılan diz-göğüs eksersizleri ile cerrahî sterilizasyon sırasında da hava embolizmine bağlı ölümler görülebilmektedir.

Abortus gayesiyle uterus içerisine lavajların yapılması sırasında tazyikle zerkedilen suya karışmış olan havanın, embriyonun ayrılması sonrasında açıkta kalmış damar ağızlarından pelvis venlerine dolarak (kan dolaşımına karışarak) embolizme yol açtığı tesbit edilmiştir.

Abortus olaylarında hava embolizmi, uterus lavajı sırasında puar içerisinde hava bulunduğunda ve lavaj suyuna sabun karıştırıldığı zamanlar teşekkül etmektedir. Sabunlu su puara çekilirken ve uterus içine kuvvetle zerkedilirken köpürmekte ve her bir köpüğün içerisi hava kürecikleri ihtiva etmektedir; sabun köpükleri uterus içinde patladığında açığa çıkan hava kan damarlarından dolaşıma karışmaktadır.

Yeni doğan çocuklara uygulanan pozitif basınçlı ventilasyon esnasında, *semi-Fowler pozisyonu*'nda yapılan subklavien ven kateterizasyonunda, diyaliz makinelerinin kusurlu bir şekilde işlemesi sırasında ve parenteral beslenmede kullanılan santral venöz kateterin kırık olması hâllerinde de hava embolizmi meydana gelebilir.

Dekompresyon (*Caisson*) hastalığı da bir hava embolizmi türüdür. Sabit bir sıcaklıkta belirli hacımdaki bir sıvıda çözünen veya absorbe olan gaz

Adli Tıp Dergisi 1985; 1(3): 291-303

miktarı, gazın basıncı ile orantılıdır. Böylece, gazların kan ve doku sıvılarındaki erirlikleri dış basınca bağlılık gösterir. Dekompresyon hastalığında, yüksek basınç altında şahsa verilen havanın azotu kan tarafından fazla miktarda emilir. Basınç birden kaldırıldığında sür'atle kandan açığa çıkan azot gazı öldürücü emboluslar yapar (vurgun). Bu bakımdan dalgıçlar su yüzüne yavaş yavaş çıkarlar. Havacılarda görülen hava hastalığı da hızla yükselme hâllerinde ve aynı kurala göre olmaktadır.

Beyindeki hava embolizmi belirtileri ânî afazi, baş dönmesi, körlük, kusma, hemipleji, parapleji, konvülziyonlar, *Cheyne-Stokes* solunumu ve komadır. Oftalmoskopla muayenede, retina arterlerinde hava kabarcıkları görülür. Özellikle vücudun üst kısım derisinde mermeri andırır damarlı bir görünüm mevcuttur. Dilde sınırları kesin bir şekilde belirli soluk alanlar dikkati çeker (*Liebermeister bulgusu*).

Akciğerlerdeki hava embolisi, solunum güçlüğü, basınç hissi, kesik kesik öksürük ve şiddetli yan ağrısı şeklinde başlar; kanlı balgam, siyanoz, nabız zayıflaması, tansiyon düşmesi ile asfiksiden ölüm gelişir. Hava embolizmi olgularında kanda meydana gelen köpürücü etki sonucu, odadaki bir kişinin bile duyabileceği ve değirmen çarkı sesini andıran gürültülü bir ses işitilir. Bu durum, hava embolizmi için tanı koydurucudur. Sağ ventrikül yetmezliği, venöz basınçta artma, boyun venlerinde şişme ve periferik arter basıncında azalma mevcuttur.

Hava embolizminde otopsi bulguları ve hava embolizmi şüphesi bulunan ölüm olgularında otopsi esnasında yapılması gereken işlemler

Boyun bölgesinde açık yara bulunan, abortus'tan ölüm şüphesi olan veya ölümün hava embolizmine bağlı olduğundan şüphelenilen otopsi olgularında cesedin radyolojik tetkikleri yapılmalı ve otopsiye hava embolizminin kontrolü ile başlanılmalıdır.

Otopsinin ikinci basamağında baş, göğüs ve batının röntgen grafileri dik duruş vaziyetinde ve yan yatış pozisyonunda alınmalıdır. Radyolojik tetkiklerin dolaşım sistemi içerisinde bulunan hava kabarcıklarını göstermesi yanında, disseksiyona rehberlik etmesi gibi bir faydası da vardır.

Venöz hava embolizmi olgularında sağ kalbde daima gaz bulunur. Gaz meydana getirici organizmalara bağlı infeksiyon hâlleri ve ölüm sonrası çürümeye bağlı gaz teşekkülü ekarte edildiği takdirde, sağ kalbdeki gazın radyolojik olarak gösterilmesinin tanıda özel bir değeri vardır. Abortus teşeb-

Adli Tıp Dergisi 1985; 1(3): 291-303

büsleri esnasında meydana gelen hava embolizmine bağlı ölüm olgularında pelvis ve batında radyolojik olarak hava tesbit edilir. Hava embolizmi olgularında, havanın vücuda giriş yerinden sağ kalbe kadar uzanan hava kabarcıkları sütununun mevcudiyeti önemli bir bulgudur.

Göğüs ön duvarının palpasyonunda, derialtında hava toplanmasına (*pneumoderma*, *subcutaneous emphysema*) bağlı krepitasyon alınır. Krepitasyon veren bölgenin kesilmesi hâlinde, deri ve derialtı damarlarından köpüklü kan ile gaz kabarcıklarının çıktığı tesbit edilir. Bu gibi olgularda dolaşım sisteminde havanın mevcudiyetini gösterebilmek için cesedin açılma tekniği değiştirilmeli, baş, boyun, göğüs ve batında bulunan herhangi bir büyük damarı kesmemeye dikkat etmelidir. Dikkatsizce yapılan bir disseksiyon esnasında havanın dolaşım sistemine girme ihtimali vardır.

Sternum çentiği altından başlayarak orta çizgi üzerinde *symphisis pubis*'e kadar bir otopsi kesisi yapılır; bu işlem, kesilen yüzeyel boyun venlerinden havanın kalbe ulaşma olasılığını azaltır. Başka bir yöntem kalb bölgesinin üstünde T şeklinde bir insizyon yapılmasıdır (Resim 1). Bu insizyon çizgile-

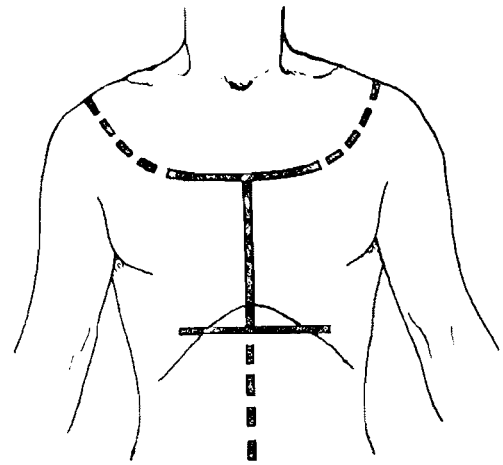

Resim 1. Kalb bölgesi üzerinde yapılacak T-insizyonunun yönleri.

rinin uzatılması, rutin otopsi kesisini oluşturur. Göğüs ön duvarının derisi ve cildaltı kasları, altında bulunan kemik dokusundan kesilmek suretiyle sıyrılır. Sternumun prekordiyal kısmı ile sağ ve sol ikinci kaburgalardan başlayarak

Adli Tıp Dergisi 1985; 1(3): 291-303

aşağı doğru olmak üzere kaburgalar kıkırdak kısımlarından kesilerek çıkartılır (Resim 2). Bu safhada dokulara mümkün olduğu kadar az zarar vermek gerekir. Rezeksiyon esnasında bu kısımları çekmemeğe dikkat etmelidir; bu hususa dikkat edilmezse, dokularda havanın damarlar içerisine aspire olmasına yol açabilen negatif bir basınç meydana gelir. Aort kökü ve *a. mammalis internalis*'ler bağlandıktan sonra, perikard kesesinin ön yüzüne 3 cm uzunluğunda bir insizyon yapılır. Bu insizyonun kenarları bir pens ile tutularak yukarı doğru kaldırılır ve perikard kesesinin içeriği incelenir. Öldürücü büyük pulmoner hava embolizmini kolayca görmek mümkündür. Hava embolizmi olgularında köpüklü parlak kırmızı renkteki kan ile sağ atrium,

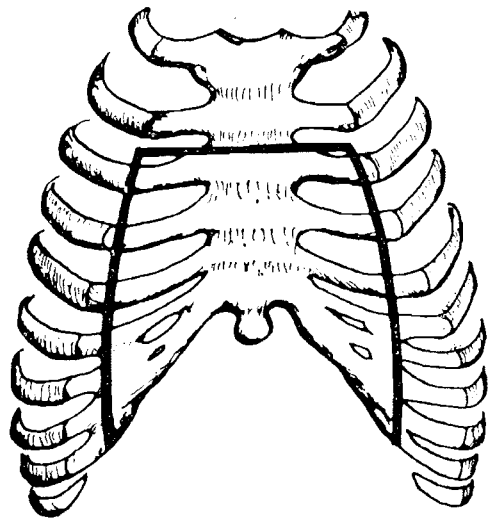

Resim 2. Kaburgaların kıkırdak kısımlarından kesilmesi sırasında izlenecek hatlar.

sağ ventrikül, pulmoner arterler ve keza büyük sistemik venlerin gergin bir hâl almış oldukları görülür. Kanın köpürmesi hâli patognomonik bir özelliktir; ancak sürekli değildir, disseksiyon esnasında süratle ortadan kaybolur. Ayrıca, bu damarların palpasyonunda, sanki içi hava ile dolu olan bir lastik topu sıkıyormuş gibi bir izlenim elde edilir. Yüzeyel koroner arterlere bakıldığında, gaz kabarcıklarına bağlı segmentasyon görünümü ile karşılaşılır. Perikard kesesi su ile doldurulur ve kalbin su altında kalması sağlanır. Sol koroner arterin inen ve *circumflex* dalları kesilir, sol koroner arterler parmakla kesik uçlarına doğru sıvazlanır. Eğer koroner damarlarda hava varsa, hava

Adli Tıp Dergisi 1985; 1(3): 291-303

kabarcıklarının açığa çıktığı görülür. Sol koroner damarlara uygulanan bu işlem sağ koroner arter için de tekrarlanır. Aynı şekilde su altında sağ atrium, sağ ventrikül, *v. cava superior*, *v. cava inferior* ve pulmoner venler kesilerek hava kabarcıklarının çıkıp çıkmadığı incelenir. Buralarda sıkışarak kalmış bulunan havayı serbestleştirmek için hafifçe bir basınç tatbik edilmelidir. Dolaşım sisteminde hava bulunmadığı takdirde, kesilen yerlerden yalnızca kanın çıktığı görülür.

Hava embolizminden şüphelenilen ölüm olgularında otopsi, ölümden sonra mümkün olduğu kadar kısa bir süre içinde yapılmalıdır; çünkü çürüme gazlarını hava embolizmiyle karıştırma ihtimali vardır. Hava embolizmini taklit edebilen gaz meydana getirici bakterilerin mevcudiyetini ekarte etmek için kanın ve perikard kesesi içeriğinin mikrobiyolojik incelemesi yapılmalıdır.

Postmortem gaz oluşumu ile gaz oluşturucu bakterilerin de aynı zamanda dolaşım sistemine girmeleri hâlinde, arterler ve venlerde (bütün damar sisteminde) gaz kabarcıkları bulunur.

Embolizm havasını çürüme gazlarından *pyrogallol testi* ile ayırma imkânı vardır. Bunun için % 2'lik *pyrogallol solüsyonu** hazırlanır. 10 ml'lik iki şırınganın her birine 4 ml *pyrogallol solüsyonu* çekilir. Solüsyonu, kullanmadan hemen önce her ml'si başına bir damla (toplam 4 damla) 0,5 N NaOH ile karıştırarak pH 8 civarına getirilir. Bu karışım soluk sarı bir renk alır. Daha sonra şırıngalardan birine kalbden veya kan damarlarından 6 ml gaz çekilerek ağzı derhal kapatılır. Şırınga, yaklaşık olarak bir dakika kuvvetlice sallanarak çalkalanır. Şayet dolaşım sisteminde hava embolizmine bağlı hava mevcutsa, *pyrogallol solüsyonu* kahverengine dönecektir. Çünkü, *pyrogallol solüsyonu* serbest oksijen bulunan bir ortamda kahverengi renk alır. Eğer solüsyon kahverengi bir renk almayarak berrak kalırsa, dolaşım sisteminde çürümeye bağlı gazlar mevcut demektir. Çünkü, çürüme gazları oksijen ihtiva etmezler. Solüsyonun berrak olarak kalması hâlinde, içinde 4 ml *pyrogallol solüsyonu* ile 4 damla 0,5 N NaOH bulunan ikinci şırıngaya 6 ml oda havası çekilmelidir. Bu şırınganın da ağzı kapatılıp, bir dakika çalkalanır.

---

* *Pyrogallol solüsyonunun hazırlanışı* :

İçinden azot gazı geçirilen kuru ve koyu renkli bir şişeye 5 g *pyrogallol* konur. Azot gazı ile havanın çıkarılmasından sonra, daha önce azot ile temas ettirilmiş % 28'lik KOH *pyrogallol*'e ilâve edilir. *Pyrogallol* solüsyonu sürekli bir azot atmosferinde hazırlanır. KOH ilâvesinden sonra, şişe derhal bir lâstik tıpa ile kapatılarak karanlık bir odada saklanır. *Pyrogallol* solüsyonunun kullanılabilmesi için en az üç gün bekletilmiş olması gerekir.

Adli Tıp Dergisi 1985; 1(3): 291-303

Karışımın kahverengine dönmesi, *pyrogallol solüsyonu*'nun gereği gibi hazırlanmış olduğuna işaret eder. Dolaşım sisteminden gazın az miktarda aspire olduğu durumlarda, gaz hacmi/solüsyon hacmi oranının en azından 3/2 olması için *pyrogallol solüsyonu*'nun hacmi azaltılmalıdır.

Kalbdeki hava embolizmine bağlı havayı postmortem oluşan çürüme gazlarından miktar tayini yapmak suretiyle ayırdetmek de mümkündür. Hava embolizmi olgularında havanın hacmi, çürümeye bağlı olan gaz hacminden daha fazladır. Kalb ve kan damarlarından elde edilen gazları hava geçirmez bir sistem içerisinde tutarak miktarını tâyin eden ve analizlerini yapan bir aygıt mevcuttur. Bu aygıtın aspirometre ve oksijenometre denilen bölümleri mevcut olup, aynı zamanda havanın ve çürüme gazlarının tâyini de yapılabilmektedir. Miktar tâyini basit olarak içi su ile dolu dereceli bir cam silindirin (tercihan 300 ml'den fazla hacımlı) kullanılmasıyla da yapılabilir (Resim 3).

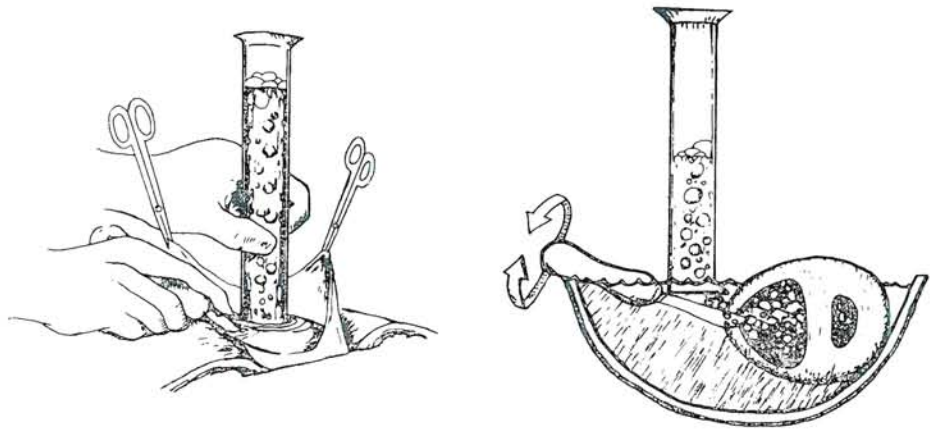

Resim 3. Kalb ve kan damarlarından elde edilen gazların miktarını ölçen ve analizini yapan aygıtın çalışma prensibi.

Silindirin ağzı su ile doldurulmuş bulunan perikard kesesinin içinde kalacak şekilde kalb üzerine konur. Kalb kesildiğinde, kalbde hava embolizmine bağlı hava veya çürüme gazları varsa, bunlar kabarcıklar hâlinde silindir içindeki suda yukarı doğru çıkacaklardır. Daha sonra cam silindirin ağzı bir tıkaç ile kapatılarak, toplanan gazın dışarı çıkması önlenir. Bu metod ile silindirde toplanan gazın veya havanın hacmini ölçme imkânının yanında, toplanan bu gaz veya havada *pyrogallol testi*'ni de yapmak mümkündür.

Adli Tıp Dergisi 1985; 1(3): 291-303

Aynı işlemler *v. cava inferior*, pelvis venleri, *v. cava superior*, adneks ve mezenter damarları için de geçerlidir. Karın açıldıktan sonra batın boşluğu su ile doldurularak damarlar su altında açıldığında hava zerreciklerinin yüzeye çıktığı görülür.

Hava embolizmi olgularında, damar lümenlerinde bulunan hava damara boncuklu (tesbih şeklinde) görünüm verir. Otopside böyle bir görünüm ile karşılaşıldığında fotoğrafları alınmalıdır.

Kafatası kubbesi kaldırılırken meninksleri delmemeye dikkat etmelidir; aksi hâlde, beynin üst kısmındaki damarlara hava kabarcıkları girerek tanıda yanılgıya sebep olurlar. Benzer şekilde, dura, sagittal hattâ çekilerek beyinden ayrılırken ve boyun açılırken postmortem olarak havanın beyin ve boyun damarlarına girme ihtimali vardır. Kafatası kubbesi kaldırılıp, *a. carotis interna* ve *a. basilaris* bağlandıktan sonra meninks damarları ve *Willis poligonu*'nda gaz kabarcıkları bulunup bulunmadığı araştırılmalıdır. Gaz kabarcıkları gözle görülebileceği gibi, beyin su içine konarak basınçla serbestleşen gaz kabarcıklarının varlığı da gözlenebilir. Beyinde, koroid pleksus damar yatağında hava kabarcıklarının tesbiti ile beyin dokusunda yaygın iskemik nekroz alanlarının görülmesi hava embolizmi tanısı yönünden delil teşkil eder. Hava embolizminde meydana gelen nekroz alanlarının genellikle iskemik özellik göstermelerine karşın, solid cisimlere bağlı embolizm hâllerinde oluşan infarkt sahaları hemorajik tiptedir.

Kafatası kırığı ihtiva eden travmatik fatal olgularda hava embolizmi tesbit edilirse, dış atmosfer ile kafa boşluğu arasındaki bağlantının yeri ve havanın dolaşım sistemine girdiği sinüs ya da kan damarlarındaki hasar araştırılmalıdır.

Hava embolizminin meydana geldiğini kesin olarak söyleyebilmek için, bazı şartların varlığını ortaya koymak gerekir. Şöyle ki:

(a) Ven veya venlerdeki hasar tesbit edilmelidir,

(b) Yaralı damarın kollapsını önleyen anatomik veya patolojik vetireler bulunmalıdır,

(c) Havanın ven içerisine girişini kolaylaştıran bazı şartların mevcut olması gerekir.

Adli Tıp Dergisi 1985; 1(3): 291-303

KAYNAKLAR

1 — Edland, F.J. (1971) in *Legal Medicine Annual* (Wecht, H.C., ed) pp. 15-28, Appleton Century-Crofts, Educational Division, Meredith Corp., New York.

2 — Gök, Ş. (1980) *Adlî Tıp*, 4. baskı, Filiz Kitabevi, İstanbul.

3 — Gök, Ş., Özkartal, E., Soysal, Z. (1980) *Adalet Derg.* (Ankara), **71**, 296.

4 — Özen, H.C., Sözen, H. (1971) *Adlî Tıp ve Toksikoloji*, İ.Ü. Tıp Fakültesi Yayınları No. 1708, Sermet Matbaası, İstanbul.

5 — Özen, H.C. (1980) *Kısa Adlî Tıp Ders Kitabı*, 2. baskı, İ.Ü. Tıp Fakültesi Yayınları No. 2227, İstanbul.

6 — Öztürel, A. (1971) *Adlî Tıp*, Güzel İstanbul Matbaası, Ankara.

7 — Tedeschi, G.L., Hechtman, B.H. (1977) in *Forensic Medicine* (Tedeschi, C.G., Eckert, W.G., Tedeschi, G.L., eds) Vol. I, pp. 406-418, WB Saunders Co., Philadelphia, London, Toronto.

8 — Sevitt, S. (1962) *Fat Embolism*, pp. 218-224, Butterworths, London.

9 — Szábo, G. (1971) *Die Fettembolie*, Budapest Akademiai Kiado.

10 — Wehner, W. (1968) *Die Fettembolie*, VEB Verlag Volk und Gesundheit, Berlin.

11 — Whitenack, S.H., Hausberger, F. (1971) *Amer. J. Path.*, **65**, 335.

12 — Bschor, F. (1963) *Med. Welt* (*N. F.*), **1**, 190.

13 — Nöller, F. (1965) *Zbl. Chir.*, **90**, 1066.

14 — Peltier, L.F. (1971) *J. Trauma* (Baltimore), **11**, 661.

15 — Camps, E.F., Cameron, M.J., Lanham, D. (1971) *Practical Forensic Medicine*, Hutchinson Medical Publications, London.

16 — Camps, E.F., Robinson, E.A., Lucas, B.G.B. (1976) *Gradwohls' Legal Medicine*, 3rd edn, John Wright and Sons Ltd., Bristol.

17 — Fatteh, A. (1973) *Handbook of Forensic Pathology*, JB Lippincott Co., Philadelphia, Toronto.

18 — Petty, C.S. (1980) in *Modern Legal Medicine, Psychiatry and Forensic Science* (Curran, W.J., McGarry, A.L., Petty, C.S., eds) pp. 385-389, FA Davis Co., Philadelphia.

19 — Polson, J.C., Gee, J.D. (1973) *The Essentials of Forensic Medicine*, 3rd edn, Pergamon Press, Oxford, New York, Toronto, Sydney, Braunschweig.

20 — Simpson, K. (1972) *Forensic Medicine*, 6th edn, Edward Arnold Publ. Ltd., London.

21 — Chudzicki, R. (1958) *Arch. orthop. Unfall-Chir.*, **49**, 544.

22 — Prokop, O. (1966) *Forensische Medizin*, VEB Verlag Volk und Gesundheit, Berlin.

23 — Tauber, J. (1966) *Schweiz. med. Wsch.*, **96**, 1377.

24 — Motin, J., Chadençon, O., Bouletreau, P., Bernard, H., Roreat, F., Roche, L. (1970) *Méd. lég. Dommage corp.*, **3**, 385.

Adli Tıp Dergisi 1985; 1(3): 291-303

25 — Fonte, D.A., Hausberger, F.X. (1971) *J. Trauma* (*Baltimore*), **11**, 668.

26 — Bergentz, S.E., Gelin, L.E., O'Salle, D. (1960) *Acta Chir. Scand.*, **120**, 115.

27 — Bergentz, S.E., Gelin, L.E., Rudenstam, C.M. (1961) *Thromb. Diath. Haemorrh.*, **264**, 474.

28 — Ross, A.P. (1970) *Ann. R. Coll. Surg. Engl.*, **46**, 159.

29 — Dines, D.E., Linscheid, R.L., Didier, E.P. (1972) *Mayo Clin. Proc.*, **47**, 237.

30 — Miller, J.A., Fonkalsrud, W.W., Latta, H.L., Maloney, J.V. (1962) *Surgery*, **51**, 448.

31 — Bergentz, S.E. (1961) *Acta Chir. Scand.*, (*Suppl.*) **282**, 1.

32 — Burkhardt, K. (1970) *Med. Welt* (*N.F.*), **21**, 169.

33 — Burkhardt, K. (1971) *Fortschr. Med.*, **89**, 1268.

34 — Davis, H.L., Musselman, M.M. (1954) *Int. Rec. Med.*, **167**, 439.

35 — Brücke, P., Blümel, G., Gottlob, R. (1965) *Arch. Klin. Chir.*, **12**, 118.

36 — Polonovski, J., Caroli, J. (1971) *Biochim. biophys. Acta*, **239**, 154.

37 — Fuchsig, P., Brücke, P., Blümel, G., Gottlob, R. (1967) *N. Engl. J. Med.*, **276**, 1192.

38 — Krause, D., Falk, H. (1969) *Dtsch. Z. Ges. Gericht. Med.*, **65**, 28.

39 — Wehner, B. (1972) *Zbl. Chir.*, **97**, 793.

40 — Wehner, B. (1973) *Zbl. Chir.*, **98**, 353.

41 — Klein, H., Mueller, B., Remmele, W., Sellier, K. (1975) *Gerichtliche Medizin* (Mueller, B., ed) 2nd edn, pp. 433 - 436, Springer - Verlag, Berlin, Heidelberg, New York.

42 — Baker, D.R. (1967) *Postmortem Examination: Specific Methods and Procedures*, pp. 28-29, WB Saunders Co., Philadelphia, London.

43 — Spitz, U., Fisher, S.R. (1973) *Medicolegal Investigation of Death*. Charles C. Thomas Publ., Springfield, Illinois.

44 — Frazer, A.C. (1941) *Proc. R. Soc. Med.*, **34**, 651.

45 — Peltier, L.F., Adler, F., Lai, S. (1960) *Amer. J. Surg.*, **99**, 821.

46 — Titze, A., Friess, W. (1954) *Mschr. Unfallheilk.*, **57**, 33.

47 — Thomas, J.E., Ayyar, D.R. (1972) *Arch. Neurol.*, **26**, 517.

48 — Peters, G. (1970) *Klinische Neuropathologie*, p. 215, G. Thieme Verlag, Stuttgart.

49 — Schmidt, O. (1929) *Dtsch. Z. Ges. Gericht. Med.*, **13**, 231.

50 — Robb - Smith, A.H.T., Hung, A.H., Russel, D., Greenfield, J.D. (1941) *Proc. R. Soc. Med.*, **34**, 639.

Adli Tıp Dergisi 1985; 1(3): 291-303

51 — Gordon, L., Turner, R., Price, W.T. (1953) *Medical Jurisprudence*, 3rd edn, p. 689, ES Livingstone Ltd., Edinburgh, London.

52 — Simpson, K. (1967) *A Doctor's Guide to Court*, 2nd edn, pp. 105-106, Butterworths, London.

53 — Mason, K.J. (1978) *The Pathology of Violent Injury*, pp. 348-359, Edward Arnold, Publ. Ltd., London.

Ayrı baskı için :

Prof. Dr. Şemsi Gök
İstanbul Üniversitesi
Cerrahpaşa Tıp Fakültesi
Adli Tıp Anabilim Dalı
Cerrahpaşa, İstanbul

ADLİ TIP DERGİSİ
Journal of Forensic Medicine
Adli Tıp Dergisi 1985; 1(3): 304-312

Kafa Travmaları
II. Kafa Kılıflarında Görülen Lezyonlar ve Oluş Mekanizmaları

ÖZDEMİR KOLUSAYIN, ŞEMSİ GÖK, ZEKİ SOYSAL

İstanbul Üniversitesi, Cerrahpaşa Tıp Fakültesi,
Adlî Tıp Anabilim Dalı, Adlî Tıp Enstitüsü ve
Adlî Tıp Kurumu, İstanbul, Türkiye

CRANIOCEREBRAL TRAUMA
II. LESIONS OF THE LAYERS OF HEAD

Summary

The first event in an injury, whatever may happen later, is that physical forces act on the skull and its contents, and may damage either in various ways. There are many patterns of head injuries associated with coverings of the brain that can be recognized, leading to the solution of questions of medicolegal importance. Another important consideration is the location of the lesion in relation to the direction of application of the force that caused it. The difficulty is encountered in determining whether head trauma was due to crime, suicide or accident.

An extensive review of the mechanism and a summary of the theories concerning results of the trauma will be found in this paper.

Keywords : *General principles of trauma - Anatomical structure of the skull - Anatomical structure of the brain.*

Özet

Bu yazıda künt kafa travmalarının kafatası ve beyinde meydana getirdiği lezyonların şekli, lokalizasyonu ve oluşma mekanizmaları gözden geçirilmiştir. Çalışmanın amacı, künt kafa travmalarının neden olduğu ölümlerde orijinin (kaza, cinayet, intihar) belirlenmesine çalışırken dikkat edilmesi gereken hususları tartışmaktır.

Önce; travmanın genel prensipleri, daha sonra kafatasının anatomik özellikleri ve künt kafa travmalarının yol açtığı lezyonların şekil ve mekanizmaları gözden geçirilmiştir. Ayrıca, adlî tıpda künt kafa travmalarının cinaî, kazaî veya intihar orijininden hangisi olduğuna karar verirken, lezyonun şekli ve mekanizmaları üzerinde de durulmuştur.

Adli Tıp Dergisi 1985; 1(3): 304-312

Saçlı Deri

Saçlı deri, kafaya gelen travmaların karşılaştığı ilk vücut elemanıdır; kuvvet vektörleri daha sonra kafaya ve beyine ulaşırlar. Bu her üç komponentin zarar gördüğü kafa travmalarının yanısıra, yalnız deri, kafatası veya beyin dokularının etkilendiği olaylarla da karşılaşılmaktadır. Bazı kafa travmalarında ise saçlı deride herhangi bir lezyon bulunmaksızın, kafatası ve beyin etkilenmeleri oluşabilir.

Saçlı deride ve yüzde görülen travmatik lezyonlar sıyrık (*abrasion*), ekimoz ve raddî yara olabilir. Saçlı deride künt travmaya bağlı olarak meydana gelen raddî yaraların önemli bir özelliği kesik yarasını andırmasıdır. Bu yaraların oluş mekanizmasında kafanın *küre* biçiminde olması en önemli faktördür; böyle bir yüzeye gelen kuvvetler dar bir band ya da çizgi üzerinde yoğunlaştıklarından ortaya çıkan yaralar kesik görünümünde olur. Zemine sürtülen kafa derisinde yırtılmanın yanısıra ezilmeler ve küçük parça kopmaları bulunur. Saçlı derinin büyük bir bölümüyle sıyrılması enderdir; genellikle hareketli dişliler arasına saçların girmesi sonucu ortaya çıkan iş kazalarında görülür.

Saçlı deride görülen belirtiler santral sinir sistemi lezyonlarının derecesi hakkında bir fikir vermeyebilir; yaygın kafa derisi laserasyonları bulunan kişilerde beyin lezyonu görülemeyeceği gibi, saçlı derinin sağlam olduğu bazı vak'alarda ağır beyin zararları tesbit edilebilir.

Özellikle yüksekten düşmelerde, dışta bir belirti olmadan vertebra ve kafatası kırıkları bulunabilir.

Saçlı derideki harabiyet, zararı oluşturan etkenin fizik özellikleri ile etken veya vücudun hızına bağlı olabilir. Künt ve düz yüzeyler baskı (kompresyon) yaparak kontüzyona, deri-derialtı dokularında kanamaya ve ödeme neden olabilir veya deride hiçbir değişiklik görülmez.

Kafa zararları daha çok trafik kazaları, düşmeler ve kavgaların sonucu olarak meydana gelirler. Saçlı deride görülen değişiklikler, kullanılan aracın tipi ve kuvvetin tatbik yönü hakkında genellikle bir fikir verir. Ancak dıştaki lezyonların ağırlığı beyindeki zararlara uygunluk göstermeyebilir. Örneğin, oldukça fazla yırtılmış bir saçlı deri önemsiz bir iç harabiyet ile beraber bulunabilir. Diğer taraftan ölümle sonuçlanan bir beyin harabiyetinde, dışta herhangi bir lezyon görülmez veya çok küçük izler olabilir.

Adli Tıp Dergisi 1985; 1(3): 304-312

Kafatası

Kafa travmalarında, kafatasında yer değiştirmemiş lineer kırıktan tam parçalanmaya kadar giden zararlar ortaya çıkabildiği gibi hiçbir lezyon da görülmeyebilir.

Kemiklerde belirli bir elâstikiyet özelliği vardır. Bu nedenle, herhangi bir kuvvet tatbikinde bükülürler; kırılmaları bükülmenin derecesine bağlıdır. Kafatası kırıklarının çoğu bükülme sonucu ortaya çıkar. Hasar oluşturan kuvvetler ya sınırlı bir bölgede kemikleri deforme ederek veya kafatasının tüm şeklini değiştirerek etki ederler. Kemiğin kırılma durumunu, gerilme kuvvetinin baskıya dayanma gücünden daha az olması tayin eder. Bu nedenle, kafatasının hangi laminası gerilmeye maruz kalarak büklümün konveksitesi üzerinde yer alırsa, önce o lamina kırılır. Kafatası lokal olarak deforme olmadan veya tümü ile şekli bozulmadan önce etkilendiği şiddete karşı bir direnç gösterir. Kafa iki cisim arasında sıkıştığı zaman etki ve tepki noktaları belirgindir.

Vak'aların büyük bir çoğunluğunda tepki (reaksiyon) noktası kraniyospinal birleşme bölgesidir, çünkü burası kafanın vücuda bağlı olduğu tek noktadır. Oksipito-atlantal ve atlanto-aksiyal eklemlerinin özel yapıları nedeniyle kafanın hareketleri oldukça serbest yapılır. Bu hareket özelliği nedeniyle kafa, zararlı olabilecek kuvvetlerden uzaklaşmaya, hasardan korunmaya çalışır. Oksipito-atlantal eklem bölgesi dışındaki hareketlerin etkisini, çevredeki kuvvetli ve elâstik olmayan oksipito-atlantal bağlar karşılar; bu bağlar, longitudinal ve vertikal gelerek kafatasını omurgadan uzaklaştıran veya onu omurgaya iten direkt kuvvetlere karşı koyarlar, zararlı kuvvetlerin etkilerini nötralize ederler.

Kafatası kırıkları

Kafatası kırıkları başlıca iki grupta toplanır :

1 — *Lokal deformitelere bağlı kırıklar*

Dıştan gelen bir darbede dış lamina çöker ve iç lamina gerilir; bu nedenle olan kırık genelikle iç lamina'da ortaya çıkar. Kırık hattı uzadıkça derinliği artar ve giderek dış laminaya doğru yükselir. Kural olarak, darbenin karşı tarafındaki kemik yüzeyindeki kırık çizgileri daha uzundur. Darbe yerindeki çukur derinleştikçe ve basınç arttıkça konsantrik kırık hatları ışınsal olarak meydana gelmiş olan ilk kırık çizgilerini kateder. Bu şekilde meydana gelen

Adli Tıp Dergisi 1985; 1(3): 304-312

konsantrik kırık çizgileri dış laminada başlar ve iç laminaya doğru yayılır; kırığın görünümü pencere camındaki kırık şekline benzer (Şekil 1, 2).

Eğer iç ve dış lamina arasındaki spongioza frajil ise, dış laminanın sınırlı bir parçası iç laminaya zarar vermeden *diploe* arasına girebilir (Şekil 1, 2). Eğer *diploe*'nin vertikal desteği dayanıklı ise, darbe altına isabet eden iç lamina parçası dış laminada bir zarar meydana gelmeden kırılabilir (Şekil 1, 2).

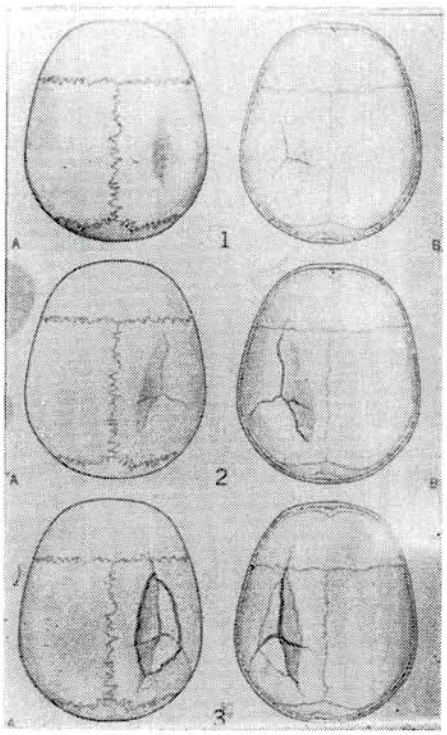

Şekil 1. Üst sıra iç laminayı, alt sıra dış laminayı göstermekte ve 1. şekil ilk durumu, 3. şekil de son durumu açıklamaktadır.

Kafa sert bir yere dayanmış durumda ise ağır darbeler kafatasını ve kemik parçalarını içeri iter. Kafa serbestçe hareket edebilecek durumda ise, kırık hatları lineerdir veya tam olmayan çöküntü şeklindedir.

Lokal olarak harabiyet gösteren vak'alarda kemik defektinin şekli ve ölçüsü bu zararı yapan cismin çarpma yüzeyinin karakterlerini yansıtır.

Adli Tıp Dergisi 1985; 1(3): 304-312

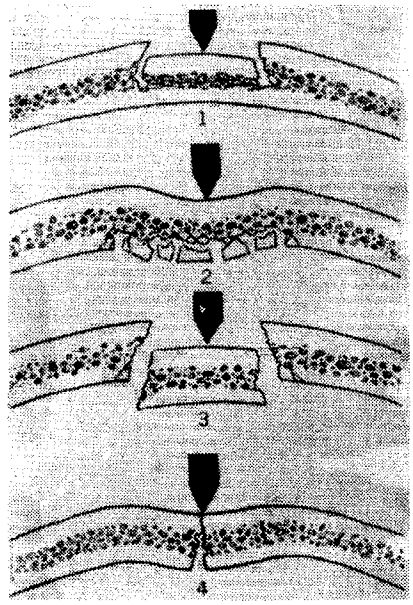

Şekil 2. 1. Şekil : Dış laminanın diploe içine girmesi,
2. Şekil : Dış lamina kırılmadan iç laminanın kırılması,
3. Şekil : Kemiğin tüm kalınlığı ile içeri çökmesi,
4. Şekil : Lineer kırığın meydana gelmesi.

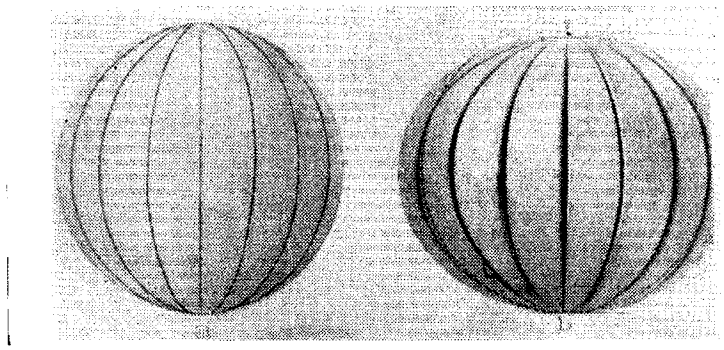

(a) (b)

Sekil 3. Kafatasında genel deformiteye bağlı kırıkların meydana geliş şeklinin şematik izahı : (a) Kafatasının normal şekli, (b) Yukarıdan aşağıya doğru etki eden bir kuvvet sonucu genel şeklin bozulması ve çapların değişmesi.

Adli Tıp Dergisi 1985; 1(3): 304-312

2 — *Genel deformitelere bağlı kırıklar*

Kafatası, şekli ve kemiklerinin özellikleri nedeniyle, belli bir dereceye kadar elâstik bir küre gibi hareket eder. Örneğin, yandan basıya maruz kaldığında, basının geldiği doğrultudaki çapta bir kısalma, longitudinal ve vertikal çaplarda artma meydana gelir. Darbenin gücüne bağlı olarak bu çapın kutupları birbirine yaklaşır ve kürenin yanları dışa doğru çıkıntılar yapar. Eğer darbenin neden olduğu bükülme yeterli ise, kürenin ya darbe yerinden ya da dışa doğru meydana gelen çıkıntının kemiklerin gerginliğini yendiği noktalardan çatladığı görülür (Şekil 3, Resim 1). Kafada meydana gelen bükülme çıkıntıları çok fazla değildir ve elâstikiyeti nedeniyle kranyum normal şekline döner. Kafatası ya iki cisim arasında sıkışır veya bir cisimle omurga arasında kalabilir (Şekil 3, Resim 1). İkinci durum daha sık görülür

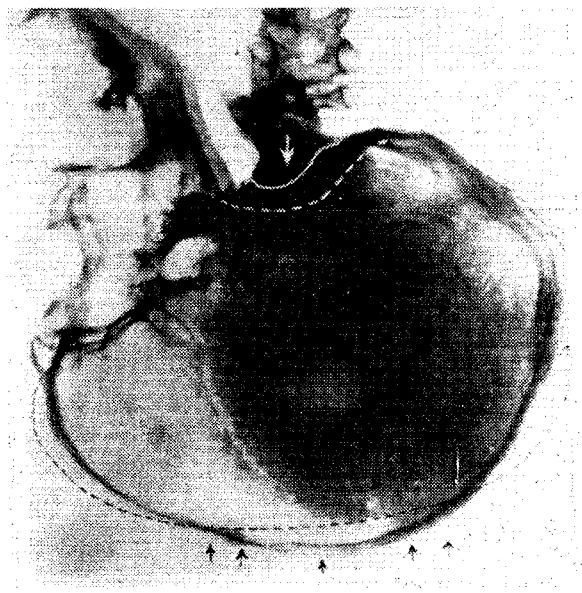

Resim 1. Yüksekten baş aşağı düşmelerde kafatasında genel şekil bozukluğuna bağlı olarak çaplarda meydana gelen değişiklik.

ve önemlidir. Yolcuların koltuklarından fırladığı trafik kazalarında rastlandığı gibi, şahıs kafasını cama, tavana veya yere vurur ve hareketi orada biter. Oysa vücut, ivmesi nedeniyle hareketine devam eder ve ağırlığı omurga aracılığıyla oksipital kondillere iletilir. Aynı mekanizma, vücut hareketsiz iken kafaya ağır bir cismin düşmesi ve kafayı aşağı doğru itmesinde de görülür.

Adli Tıp Dergisi 1985; 1(3): 304-312

Lokal deformasyona bağlı kırıklar, kafatasının genel şeklinin bozulmasına bağlı kırıklarla birlikte bulunabilir. Örneğin, tepesi üzerine düşenlerde, kafatasının genel şeklinin bozulmasına bağlı kırıklardan başka, lokal deformasyona bağlı olan ve *foramen magnum* çevresinde ortaya çıkan dairesel bir kırık da vardır.

Kırık şekilleri

Eğer kafa, elâstikiyeti ve kalınlığı her tarafında aynı olan bir küre olsaydı, kırık çizgileri matematiksel olarak hesaplanabilirdi. Bu hesaplamada kuvvetin şiddeti, yönü ve etkilediği yüzey genişliği önemli olurdu. Bu tür fizik prensiplerinin yardımıyla kafa travmalarının etki mekanizmalarını anlamak kolaylaşmaktadır. Ancak kafatasının bazı anatomik özellikleri kırık çizgilerinin hesabında önemli değişikliklere neden olur. Kafatası her tarafından homojen direnç gösteren bir küre değildir; ince kemik lamellerinin güçlü desteklerle çevrilmesiyle meydana gelmiş olup, bu durum kırıkların çokluğunu ve fizik prensiplerine uymamasını açıklar.

Kafatasının anatomik özellikleri gözönüne alındığında, kırık çizgilerinin neden zik-zak bir seyir takip ettikleri kolayca anlaşılır. Hattâ, etkileyen kuvvet başladığı yönde devam etse bile, kırık en az direnç gösteren kısımları izler ve güçlü kemik engellerini aşmamak için parçalara bölünebilir.

Kafatasının genel şeklinin bozulmasıyla meydana gelen kırıklar, kafatası ön ve arkadan bastırıldığında longitudinal, yanlardan bastırıldığında transvers, oblik bastırıldığı zaman ise diyagonal olma eğilimi gösterirler.

Kaidedeki kırık şekilleri, petroz kısımlardan oldukça çok etkilenirler. Çünkü, orta veya arka çukurdan *pars petrosa*'ya yaklaşan kırık hatları, çarpma açısına göre ya kaideye veya tepe bölümüne doğru yönlenirler. Yalnız, kuvvetler çok güçlü ise petroz kemiğin ortası parçalanır ve bu güçteki kuvvetler genellikle ölümle sonuçlanan zararlara neden olurlar.

Kaide kırıklarının çoğu bir noktada birleşme eğilimi gösterir ve hipofiz çukurunun üstünden geçerler. Bu yol şaşırtıcı değildir; çünkü, *sella turcica*'nın sadece santral durumu nedeniyle hasar yapıcı kuvvet çizgileri üzerinde değil, aynı zamanda kendisinden yayılan çok sayıda desteklerin kırık hatlarını kendisine doğru saptıran bir özelliği de vardır.

Kafa kaidesi, kubbenin tersine, çok sayıda *formina* ile zayıflatılmış olup, kırık çizgileri genellikle bu deliklere açılır. *Fissura supra orbitalis* en fazla etkilenen anatomik yarıklardandır. *Foramen magnum* ise, kenarlarının kalın olmasına karşın sıklıkla kırık çizgisi üzerindedir.

Adli Tıp Dergisi 1985; 1(3): 304-312

Hasar yapıcı gücün yönü ve geldiği bölgeye göre kırık hatları

Kubbeye tatbik edilen ve tepeye yönelik bir güç, bir bıçağın yumurtanın tepesini kaldırdığı biçimde, bir kubbe parçasını kaldırma eğilimi gösterir. Böylece kaideye paralel seyreden yaygın *calvaria* kırıkları meydana gelir. Bu gibi longitudinal kırıklar, yüksekten düşme sırasında kafanın çıkıntılı bir kısma çarpmasından sonra meydana gelebilir ve kemiğin üst parçası beyinden uzaklaşır. Ayrılan kemik parçası kafa kaidesine doğru itilmediği için beyin zararı minimumdur. Kafatasında dilimlenme şeklinde zarar yapan etkiler, eskiden süvari kılıçları ile meydana getirilirdi.

Altçeneye gelen darbeler sonucu nâdiren glenoid fossa kırıkları oluşabilir ve altçene kondilleri kafa boşluğuna girebilir.

Üstçene üzerine gelen kuvvetlerin etkileri daha geniş bir alanı kapsar. *Sinus maxillaris*'i çevreleyen santral parçanın kolayca kırılmasından sonra, dayanıklı bir kemik çıkıntısı olan *processus frontalis*, kuvveti kolayca kırılabilen *lamina cribrosa*'ya iletir.

Başın arka-yan bölgesine yapılan güçlü bir oblik darbe, altındaki arka çukurdan başlayarak orta hattı geçen ve karşısındaki orta çukura varan, muhtemelen ön çukurda sonlanan bir kırığa neden olabilir.

Longitudinal veya transvers gelen kuvvetlerin, bu kuvvetlere uyan eksenlerde kırık oluşturduğu kural olarak kabul edilmektedir. Öte yandan, birçok kaide kırığında, kaide seviyesinde uygulanan kuvvetlerin keski gibi bir etkiyle ve kuvvet doğrultusunda kemiği açtığı ileri sürülmektedir.

İrradiyasyon teorisi, kafa kaidesi kırıklarının kubbede meydana gelenlerin devamı olduğunu ileri sürmektedir; buna göre, kubbe kırıklarının çoğu (% 85) vertikal bir yol izleyerek en yakın kafa kaidesi çukurluğuna ulaşırlar. Oysa, kaide kırıkları aşağıdaki mekanizmalarla da meydana gelebilmektedir :

1 — Direkt olarak kaide seviyesinde tatbik edilen,

2 — Nereye tatbik edilirse edilsin, kafatasının biçimini bozmaya yönelik olan,

3 — Kubbeyi yükselten (çeken),

4 — *Columna vertebralis* veya yüz kemikleri aracılığıyla gelen kuvvetlerle.

Kaide kırıklarının bir bölümü, düşme sonucu (tepe üstü veya yan üstü) ya da ağır bir cismin kafaya düşmesiyle ortaya çıkabilir. Ağır bir cismin

Adli Tıp Dergisi 1985; 1(3): 304-312

kafaya düşmesi sonucu görülen kafa kaidesi kırıklarına *indirekt faktör* denir. Kafa kaidesinin kalça üstü düşme gibi alttan gelen darbelerle kırılması enderdir. Ucu sivri bir cismin göz, burun veya farinksten sokulması ile oluşan kaide kırıklarına da rastlanabilmektedir.

Ağır zararlarda, kırık şekilleri çok çeşitlidir ve değişik faktörlerin etkisini gösterir. Anatomik düzensizlikler, gelen kuvvetin yönü ve tatbik yerinin değişkenliği olayın çözümünü güçleştiren faktörlerdir. Bunların yanısıra, bilinmeyen ve anlaşılması güç olan bazı faktörlerin varlığı ileri sürülmektedir; kırık çizgilerinin her yöne uzaması ve durup yeniden başlaması başlıcalarıdır. Özellikle trafik kazalarında, kafanın bir yere birden fazla çarpması sonucu ortaya çıkan son kırık kompleksi, birden fazla zararın sonucu olarak şekillenir.

KAYNAKLAR *

Ayrı baskı için :

Doç. Dr. Özdemir Kolusayın
İstanbul Üniversitesi
Cerrahpaşa Tıp Fakültesi
Adlî Tıp Anabilim Dalı
Cerrahpaşa, İstanbul

*) Kolusayın, Ö., Gök, Ş., Soysal, Z. (1985) *ATD* **1** : 62-73'de verilmiştir.

ADLİ TIP DERGİSİ
Journal of Forensic Medicine
Adli Tıp Dergisi 1985; 1(3): 315-320

III. Ventrikül Kolloid Kisti :
Bir Vak'a Bildirisi

A. SEDAT ÇÖLOĞLU [a], ŞEMSİ GÖK [b] ÖZDEMİR KOLUSAYIN [b], CEVAT ÖZER [c]

[a] İstanbul Üniversitesi, Dişhekimliği Fakültesi Patoloji Bilim Dalı ve Adlî Tıp Kurumu, İstanbul, Türkiye

[b] İstanbul Üniversitesi, Cerrahpaşa Tıp Fakültesi, Adlî Tıp Anabilim Dalı, Adlî Tıp Enstitüsü ve Adlî Tıp Kurumu, İstanbul, Türkiye

[c] Adlî Tıp Kurumu, Morg İhtisas Dairesi, İstanbul, Türkiye

COLLOID CYST OF THE THIRD VENTRICLE : Report of a case

Summary

A case of colloid cyst of the third ventricle is presented. The patient was 10-year-old, male, and survived for 15 days after the initial symptoms without showing complete findings of acute attacks of the obstructive hydrocephalus. A spherical mass that is 4 cm in diameter, was found within the third ventricle during the necropsy. It was adherent to the lateral wall of the third ventricle, and caused a focal encephalomalacia. A short pedicle was recognized between the cyst and choroid plexus during the gross examination. There was a soft gelatinous material within the cyst cavity. Microscopically, the cyst wall consisted of an epithelial layer of cells resting upon a fibrous capsule. The epithelial lining of the cyst was absent in some areas. A piece of the choroid plexus attached to the capsule of the cyst was observed. The source and treatment of the cyst was discussed and the medico-legal aspects of the findings were reviewed.

Özet

10 yaşında bir erkek çocuğunda, adli otopsi sırasında bulunan III. ventrikül kolloid kisti vak'ası bildirildi. Tümörden çok bir malformasyon olarak nitelenen oluşumun yaş, cinsiyet, klinik özellikleri ile otopsi ve mikroskopik bulgularına ilişkin literatür gözden geçirildi. Klâsik klinik belirtileri göstermemesi ve hastanın yaşının küçüklüğü ilginç bulundu.

Adli Tıp Dergisi 1985; 1(3): 315-320

III. ventrikül kolloid kisti, ince kapsüllü ve içerisi jelatinöz ya da yumuşak kıkırdak kıvamında maddeyle dolu yuvarlakça bir kitledir; beyindeki ventrikül sisteminin özellikle III. ventrikül bölümünde meydana gelir (1-10). *Tela choroidea ventriculi tertii* (*velum interpositum*)'nin ön çıkıntısına veya III. ventriküldeki koroid pleksusu'na yapışıktır (1-3, 5, 10). Monro deliği, forniks sütunları ve *septum pellucidum* ile ilişkili olabilir (1, 2, 5, 10). Çok enderdir (1, 10); tüm intrakraniyal glioma'ların % 2'si kadar olduğu bildirilmektedir (2).

Kistin oluşmasının embriyolojik dönemde başladığı ve bu nedenle konjenital bir malformasyon olduğu kabul edilmektedir (1-10). Buna rağmen, büyümesi oldukça uzun zaman alır; klinik belirtilerini 2-3. dekadlarda gösterir, cinsiyet ayırımı yoktur (1-3, 5, 10). İlk belirtisi giderek yıldırıcı bir özellik kazanan başağrılarıdır; zamanla kafanın en küçük bir hareketiyle bile ağrı uyarılır (1-10). Saplı olan kist, ventrikül boşluğu içerisinde hareketli olduğundan, zaman zaman Monro deliğini kapatarak likör akımını engeller ve akut hidrosefalus ataklarına neden olur (1-3, 5, 10, 11). Bu atakların sayısı arttıkça hidrosefalus irreversibl döneme girer; *hydrocephalus occlusus* yerleşir (5, 10, 11).

Makroskopik incelemede, ince duvarlı bir kapsülü olan kistin büyüklüğü 0.3-4.0 cm arasında değişmektedir (1-3, 5-7, 10). *Tela choroidea*'dekiler genellikle küçüktür ve otopsilerde raslantı olarak bulunurlar (2, 5). Büyükçe olan kistlerin, III. ventrikül yan duvarları içerisine girdiği görülür (2, 5). Kist sayısının birden fazla olması ender bulgulardandır; böyle kistlerin oluşturduğu küme üzüm salkımı manzarasındadır (5).

Mikroskopik incelemede, değişik oranda damarlı fibröz bir çeperin içyüzünü örten kübik ya da alçak silindirik epitel hücreleri görülür; bazı epitel hücreleri ise yüksek silindirik ve silialı (1-10), sitoplazmaları vakuollüdür (2). Bunlar arasında mukuslu goblet hücrelerine rastlanabilir (5). Vak'aların bir bölümünde epitel siliasızdır ve karmaşık bir yapı gösterir; tubuler yapılar oluşturan birkaç sıralı epitel dizileri vardır (2, 5). Çeperi döşeyen epitel hücrelerinin yer yer ortadan kalkmış olduğu görülebilir (1-9). Çeperde lenfositler ve hemosiderinli makrofajlar bulunabilir (10). Kistin içerisini dolduran jelatinöz madde *PAS* (+) reaksiyon verir, müsin boyalarıyla boyanabilen granüller içerir (2, 5). Ayrıca, sudanofil damlacıklar ile dejenere lökosit kalıntılarına rastlanabilir (2).

Selim bir lezyon olduğu için eksizyon yöntemiyle başarılı sonuçlar alınabilmektedir. Komşu dokulara giren büyük kistlerin ameliyatlarında komplikasyonlarla karşılaşılır (5).

Adli Tıp Dergisi 1985; 1(3): 315-320

VAK'A BİLDİRİSİ

Adlî Tıp Kurumu, Morg İhtisas Dairesi Dosya No. 781-2546/27384. 10 yaşında erkek cenaze. Eks olduğu hastane dosyası ve ilgili adlî tabibin bulgularına göre çocuğun şikâyetleri 2 hafta önce belirmiş. 2 hafta önce yataktan düşen çocukta zamanla bazı nörolojik bozukluklar başlamış. Başağrısı, dalgınlık ve kollarında kısa süren kasılmalar görülmesi üzerine ebeveynleri tarafından bir devlet hastanesine götürülmüş. Buradaki nöroloji servisine yatırılan çocuk, ertesi gün ve klinik incelemeleri tamamlanamadan eks olmuş. Yataktan düşme hikâyesi nedeniyle kafa travmasından kuşkulanılarak otopsi yapılmak üzere Kurumumuza gönderilmiş.

Ölünün dış görünümü : 140 cm boyunda, 30-35 kg ağırlığında, siyah saçlı ve siyah kaşlı, sünnetli erkek çocuğu cesedinde ölü morlukları sırtta ve mutad yerlerde oluşmuş. Boyun sağ ön bölümünde, her iki dirsek büklümünde iğne izleri. El tırnaklarında siyanoz. Her iki gözde kemozis. Haricen darp ve cebir izine rastlanmadı.

Otopsi bulguları :

Baş açıldı. Saçlı deri altı ve periost soluk, kafa kubbe kemikleri sağlam. Kaftası açıldı. Beyin ileri derecede şiş ve ödemli. Ventriküllerde hafif genişleme. III. ventrikül ön bölümünde, kısmen ventrikül yan duvarlarına girmiş ve bir ucuyla koroid pleksusu'na bağlı, $3 \times 3 \times 2$ cm ölçüsünde (kuş yumurtası büyüklüğünde) düz ve parlak yüzeyli tümöral kitle. Bası yaptığı ventrikül duvarlarındaki beyin dokusunda erime. Tümörün kesitinde, koyu kıvamlı pelte görünümünde bir madde varlığı. Kafa kaide kemikleri sağlam bulundu.

Göğüs açıldı. Akciğer sert ve solid kıvamlı, kesitleri alacalı görünümde. Kalb normal boyutlarında. Boyun organlarında özellik yok. Dil sol kenarında 3-4 cm genişliğinde kanamalı diş izleri.

Batın açıldı : Batın organlarında herhangi bir özellik bulunmadı.

Kan, ahşa ve doku örnekleri sistematik toksikolojik incelemeye gönderildi. Ayrıca beyindeki tümör, akciğer, karaciğer ve böbrekten alınan örneklerin histopatolojik incelemesi yapıldı.

Toksikolojik analizde, kan, ahşa ve dokularda toksik, uyutucu, uyuşturucu ve benzeri maddeler bulunmadı.

Histopatolojik incelemede, akciğerlerde hiperemi ve ödem tesbit edildi. Karaciğer ve böbrekte postmortem değişikliklerin başlamış olduğu görüldü. Beyinde, III. ventrikülde bulunan tümöral kitlenin incelenmesi sonunda, kolloid kisti tanısı konuldu :

Bu oluşumun mikroskopik incelemesinde, ince fibröz bir kapsülle çevrili kistik bir yapı görüldü. Kapsülün bir kenarında, koroid pleksusu'na ait doku elemanları bulundu (Resim 1). Fibröz kapsülün iç yüzünü yassılaşmış, pek azı silialı ve kübik, eozinofil sitoplazmalı ve orta derecede kromatinli yuvarlak-oval çekirdekli hücreler döşemekteydi (Resim 2). Bazı alanlarda döşeyici hücrelerin iki sıralı olduğu tesbit edildi. Kistin lumenindeki jelatinöz maddenin parlak eozinofil boyandığı ve yer yer dökülmüş epitel hücreleri ile lökositler içerdiği görüldü. Bu madde içerisinde küçük köpüklere, dökülmüş ve dejenere epitel hücrelerine rastlandı (Resim 2). Bu bulgularla «*III. ventrikül kolloid kisti*» tanısı konuldu.

Adli Tıp Dergisi 1985; 1(3): 315-320

Resim 1. III. ventrikül kolloid kisti. İnce fibröz bir kapsülle çevrili kolloidal madde görülmektedir. Oluşumun dışındaki elemanlar *plexus choroideus*'a ait olup otopsi sırasında kistin *plexus choroideus*'a yapışık olduğu görülmüştür (H - E, × 32).

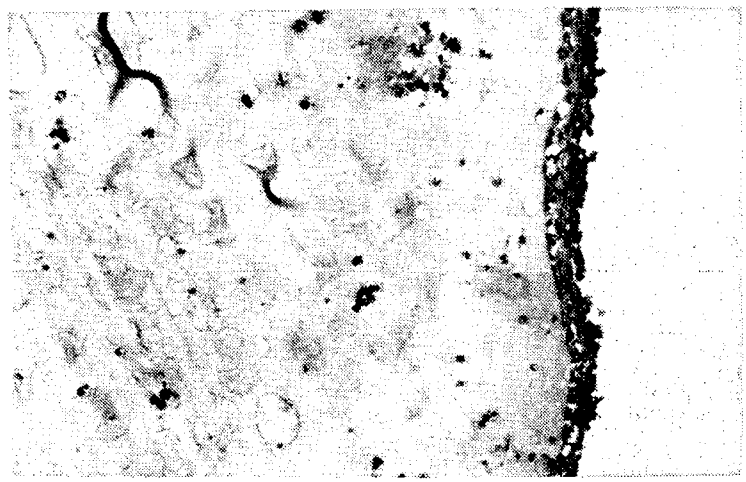

Resim 2. III. ventrikül kolloid kisti. 2-3 sıralı hücre ile döşeli fibröz çeperin çevrelediği köpüklü kolloidal maddenin içerisinde dökülmüş hücreler ve nötrofil polimorflar dikkati çekmektedir (H - E, × 80).

Adli Tıp Dergisi 1985; 1(3): 315-320

TARTIŞMA

III. ventrikül kolloid kistlerinin kökeni ile ilgili değişik görüşler vardır. Bunlardan birisi, embriyonun 10 cm'den küçük olduğu dönemlerde *telencephalon* ile *diencephalon* arasında bulunan *paraphysis*'den kaynaklı olduğudur (6). Öte yandan koroid pleksusu (3, 5, 10), *diencephalon* tavanındaki nöroepitelyal hücreler (7) ve ependimal hücreler (4, 8) de kistin oluşmasında kaynak gösterilen elemanlardandır. Vak'amızdaki kistin koroid pleksusu'na sıkıca bağlı oluşu, *plexus choroideus* kökenli olabileceğini düşündürmektedir.

Vak'amızdaki çocuğun yaşının küçük oluşu ilgi çekicidir. *Henschen* (3), incelediği 146 vak'a içerisinde, 10 yaşına kadar olan I. dekadda yalnızca 2 hasta bulabildiğini bildirmiştir.

Vak'anın adlî tıp açısından önemi, yataktan düşme olayından sonra ortaya çıkan ve 15 gün içerisinde ilerleyen nörolojik bozukluk bulgularıdır. Literatürdeki vak'alarda rastlanan bulguların başında yer alan akut hidrosefalus ataklarında görülen ana belirtilerin, bizim vak'amızda kısmen bulunması ve daha çok kafa içi basınç artışı sendromuna yol açan bir intrakraniyal kanamayı taklit etmesi ilginçtir. Vak'amızdaki özelliklerin bir bölümünü içeren bir örnek de *Torrey* (9) tarafından ve yine bir adlî otopsi sırasında bulunmuştur; bu vak'ada ayrıca, kistin yırtılmasına bağlı intraventrikül bir kanama da görülmüştür.

Vak'amızdaki kistin, kişinin yaşına göre büyük olması, III. ventrikülün yan duvarları üzerine yaptığı bası ile burada yerel atrofi ve erimeye yol açması ölüm nedeni olarak ortaya çıkmıştır. Bu bulgular, embriyolojik dönemde oluşmaya başlayan ve klinik belirtilerin ortaya çıkmasına kadar sessiz kalan bir kolloid kistinin, hızla büyüyerek çevresini ve beyinin fonksiyonlarını etkileyebildiği gösterilmektedir.

KAYNAKLAR

1 — Treip, C.S. (1978) *Neuropathology*, p. 167, Wolfe Medical Publ. Ltd, London.

2 — Russel, D.S., Rubinstein, L.J. (1977) *Pathology of Tumours of the Nervous System*, 4th edn., pp. 225 - 226, Edward Arnold, Edinburgh.

3 — Henschen, F. (1955) in *Handbuch der Speziellen Pathologischen Anatomie und Histologie* (Lubarsch, O., Henke, F., Rössle, R. eds) Vol. 13, p. 3, Springer-Verlag, Berlin.

4 — Hirano, A., Ghatak, N.R. (1974) *J. Neuropath. exp. Neurol.*, **33**, 333-339.

Adli Tıp Dergisi 1985; 1(3): 315-320

5 — Rubinstein, L.J. (1972) *Tumors of the Central Nervous System*, pp. 263-265, Armed Forces Institute of Pathology, Washington.

6 — Kappers, A. (1955) *J. Comp. Neurol.*, **102**, 425-509 (Rubinstein'dan naklen).

7 — Shuangshoti, S., Roberts, M.P., Netsky, M.G. (1965) *Arch. Path.*, **80**, 214-224.

8 — Coxe, W.S., Luse, S.A. (1964) *J. Neuropath. exp. Neurol.*, **23**, 431-445.

9 — Torrey, J. (1983) *Med. Sci. Law.*, **23**, 114 - 116.

10 — Önol, B. (1973) *Sinir Sistemi Patolojisi*, s. 90-91, Hacettepe Üniversitesi Tıp Fakültesi Patoloji Bölümü Yayını, Ankara.

11 — Tahsinoğlu, M. (1973) *Sinir Sistemi Patolojisi*, s. 6-7, İstanbul Üniversitesi Cerrahpaşa Tıp Fakültesi Patoloji Anabilim Dalı Yayını, İstanbul.

Ayrı baskı için :

Doç. Dr. A. Sedat Çöloğlu
İ.Ü. Dişhekimliği Fakültesi
Patoloji Bilim Dalı
34390 Çapa, İstanbul

ADLİ TIP DERGİSİ
Journal of Forensic Medicine
Adli Tıp Dergisi 1985; 1(3): 321-326

Bir Vak'a Nedeniyle Kortikal Körlük

UFUK DEMİROĞLU [a], ZEKİ SÜREL [b], NEDİM ZEMBİLCİ [b], ŞEMSİ GÖK [b]

[a] Adlî Tıp Kurumu, İstanbul, Türkiye

[b] İstanbul Üniversitesi, Cerrahpaşa Tıp Fakültesi, Göz Hastalıkları, Nöroloji ve Adlî Tıp Anabilim Dalları, Adlî Tıp Enstitüsü ve Adlî Tıp Kurumu, İstanbul, Türkiye

A CASE REPORT OF CORTICAL BLINDNESS

Summary

Damage of 17th Brodman area in the *area striata* of the occipital cortex due to traumatic, neoplasic, inflammatory, vascular and toxic lesions causes cortical blindness.

In this subject, clinical findings, diagnostic survey, treatment and prognosis of cortical blindness following atrium perforation and cardiac arrest is discussed.

Keywords : *Damage of 17th Brodman area - Cortical blindness - BBT*

Özet

Görme merkezinin bulunduğu oksipital korteks *area striata*'sındaki 17. *Brodman* alanının travmatik, neoplazik, inflammatuar, vasküler ve toksik nedenlerle harabiyeti sonucu gelişen körlüğe *kortikal körlük* denir.

Bu yazıda klinik bulgular, tanısal çalışmalar, tedâvi ve prognoz açısından, atrium perforasyonu ve kardiak arrest sonrası gelişen kortikal körlük tartışılmıştır.

GİRİŞ

Göz küresi, görme yolları ve kiazmanın sağlam olduğu zamanlarda, her iki lobu tutan oksipital korteks lezyonlarında körlük oluşabilir, bu duruma «*kortikal körlük*» denir. Görme fonksiyonlarının ilk reseptörü oksipital korteksin *area striata*'sında lokalizedir (17. *Brodman* alanı). Bu alanın uyarılması, belli bir şekil olmadan ışık algılanmasına sebep olur; bu alanın iki taraflı harabiyeti tam körlük ile sonuçlanır.

Adli Tıp Dergisi 1985; 1(3): 321-326

Hasta, periferik körlükteki gibi karanlığa gömülmemiş olmasına rağmen etrafındaki hiçbir şeyi görmez. Kortikal körlüğün şaşırtıcı bir özelliği de hastanın körlüğünün farkında olmamasıdır (*anosognosia*); körlüğüne karşı kördür (*Anton belirtisi*).

Klâsik semptomlar şunlardır :

1 — Körlük,
2 — Pupilla ışık refleksinin sağlam kalması,
3 — Normal oftalmoskopik tablo.

Daha az spesifik belirtiler ise :

1 — Kortikal irritasyona bağlı şekilsiz görme halüsinasyonları,

2 — Visuo-motor semptomlar, psiko-optik reflekslerin kaybı (fiksasyon ve refleksiyon, füzyon, visual göz kırpma, akomodasyon ve konverjans refleksleri). Optokinetik nistagmusun yokluğu tipik bulgudur. Optik traktus ve radyasyon lezyonlarında bu reaksiyon sağlamdır.

3 — Birlikte görülen mental belirtiler, anosognozi, agnozi, apati, idrak kaybı ve diğer mental bozukluklardır (1-3).

Alt görme yolu lezyonları, visual agnozi, histeri ve simulasyondan ayırd-edilmelidir.

OLGU

15 yaşında, erkek hasta. Sol hemitoraksta 5. kot aralığında 1 cm çapında kesici âlet yarası tanısıyla ameliyata alınıyor; yaranın perikarda ve sol atriuma nâfiz olduğu görülüyor. Bu arada kalb duruyor, gerekli masaj ve adrenalin injeksiyonu ile kalb yeniden çalıştırılıyor. Hasta, postoperatif ikinci gün görmediğini ifade ediyor, elli gün sonra yapılan muayenesinde sağ göz görmesi 1.5 m'den parmak sayma derecesinde, sol göz görmesi 75 cm'den parmak sayma derecesinde, her iki ön ve arka segment muayeneleri normal bulunarak *toksik ambliyopi* düşünülüyor.

Olaydan bir sene sonra Cerrahpaşa Tıp Fakültesi Göz Hastalıkları Anabilim Dalı'nda yapılan muayenesinde, her iki göz görmesi 2 m'den parmak sayma derecesinde, sağ gözdibi normal, sol temporalde papilla kenarı koroidozu mevcut, pupilla ışık reaksiyonları pozitif, elektroretinografik (ERG) muayenesinde fotopik, skotopik ve maküler cevaplar ile görme alanı normal bulundu. Olaydan dört sene sonra, aynı Fakülte'nin Nöroloji Anabilim Dalı'nda yapılan muayenesinde, sağ üst ekstremitede *VTR* (*Verter Tendon Refleksi*) canlılığı ve monoparezi (3/4 oranında) tesbit edildi. Yapılan Bilgisayarlı Beyin Tomografisi'nde (*BBT*), supratentorial, sağ frontopariyetalde ve oksipitalde, sol hemisferde pariyetal lob üst konveksitede korteksi tutan keskin kenarlı hipodans alanlar saptandı, konveksite sulkusları belirgin, ventriküler sistem geniş, orta hat oluşumları normal bulundu; her iki hemisferde korteks alanlarını tutan lezyonların morfolojik görünümünün çok sayıda atrofik alana uymakta olduğu, ayrıca kortikal ve santral atrofi bulunduğu görüldü (Resim 1 - 4).

Adli Tıp Dergisi 1985; 1(3): 321-326

Resim 1

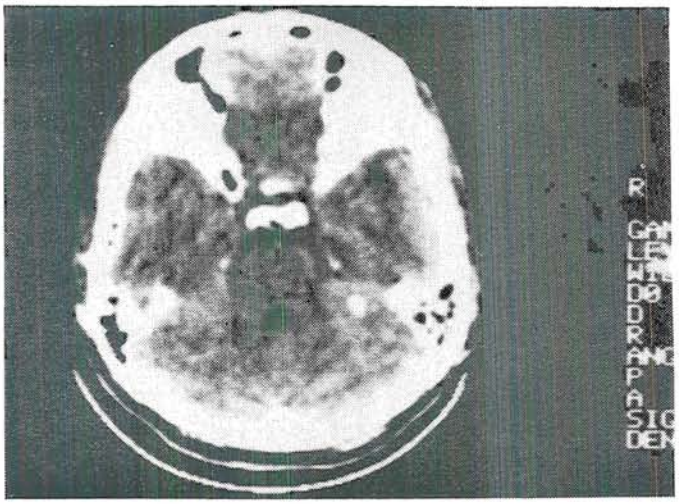

Resim 2

Adli Tıp Dergisi 1985; 1(3): 321-326

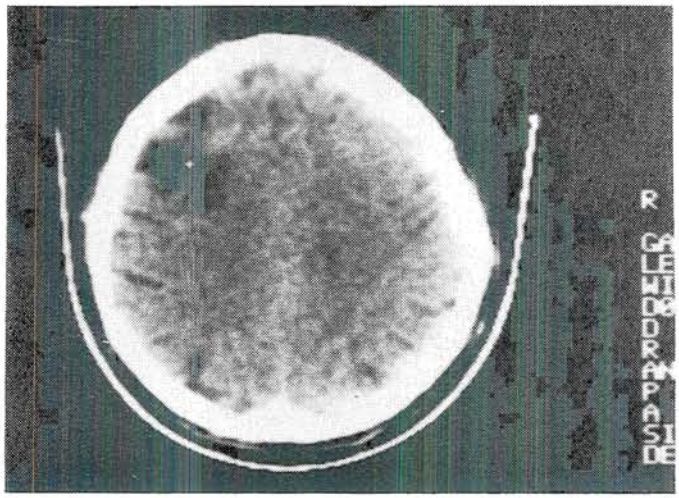

Resim 3

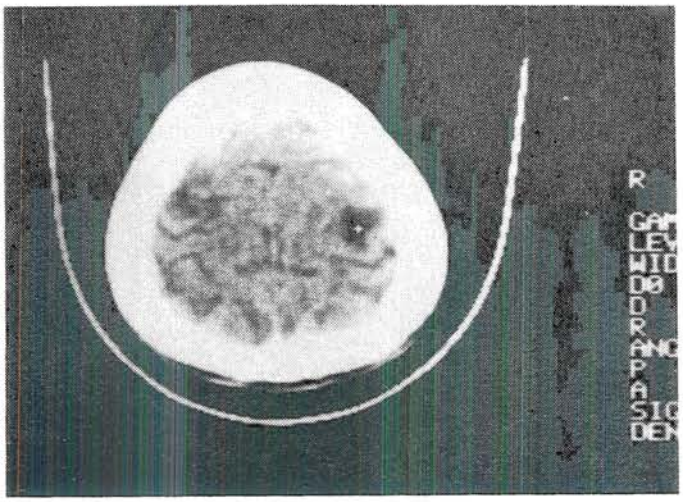

Resim 4

Adli Tıp Dergisi 1985; 1(3): 321-326

TARTIŞMA

Moya moya hastalığı, serebral venöz tromboz gibi hastalıklarda kortikal körlük tarif edilmiş ve *BBT* ile kanıtlanmıştır (4, 5). Vertebral anjiografi gibi muayenelerden sonra da kortikal körlük gelişebildiği gösterilmiştir (6). Kardiak arrest nedeniyle gelişen akut serebral anoksi sonrası da kortikal körlük tarif edilmiştir (7). *Moel* (8) 1978 yılında, hemodializden sonra, daha önce bir hemodializ komplikasyonu olarak tarif edilmemiş olan, kortikal körlüğü tesbit etmiştir. Arteria subklavia kateterizasyonu sonrası ve hidrosefalus'ta da kortikal körlük bildirilmiştir (9, 10).

Bizim olgumuzda, kesici âletle yaralanma ile oluşan atrium perforasyonu ve kardiak arrest sonrası gelişen kortikal körlük tesbit edildi ve *BBT* muayenesiyle kanıtlandı. *BBT*, ilk kez 1973'de intrakraniyal kitlelerin gösterilmesinde kullanılarak klinik uygulamaya sokulmuştur (11). *VER* (*Visually Evoked Response*) ve optokinetik nistagmus bakamamıza rağmen, *BBT* muayenesinde oksipital korteks atrofisinin bulunması tanıya yardımcı olmuştur.

SONUÇ

Olguda, atrium yırtılması ve kalb durmasından sonra görme kaybı bulunması, glob ve eklerinin normal, pupilla ışık refleksinin pozitif, *ERG*'nin normal olması kortikal körlüğü düşündürmüş, *BBT* muayenesi tanıyı kanıtlamıştır.

Bu yöntemle tesbit edilen kortikal körlük olgusunu, Türk Literatürü'nde ilk olması nedeniyle yayınlamayı uygun bulduk.

KAYNAKLAR

1 — Tepperberg, J. (1977) *J. Pediatr.*, **91**, 434-436.

2 — Duke-Elder, S. (1974) *System of Ophthalmology*, Vol. XII, pp. 489-503, H. Kimpton, London.

3 — Walsh, F.B. (1932) *Clinical Neuro-ophthalmology*, p. 54, Williams and Wilkins Co., Baltimore.

4 — Schrager, G.O. (1977) *Pediatrics*, **60**, 33-37.

5 — Monterio, M.L. (1984) *Arch. Neurol.*, **41**, 1300-1301.

6 — Ritter, G. (1976) *Radiologie*, **16**, 424-426.

ADLİ TIP DERGİSİ
Journal of Forensic Medicine
Adli Tıp Dergisi 1985; 1(3): 327-331

Karbonmonoksid İntoksikasyonunda Serebral Değişiklikler ve Bilgisayarlı Tomografi (CT) Bulguları

KEMAL DEMİR[a], FÜRÜZAN NUMAN[a], SELÇUK CAMUŞCU[a], OKTAY ÇOKYÜKSEL[a, b]

[a] İstanbul Üniversitesi, Cerrahpaşa Tıp Fakültesi, Radyoloji Anabilim Dalı, İstanbul, Türkiye

[b] Adlî Tıp Kurumu, İstanbul, Türkiye

CEREBRAL CHANGES IN CARBONMONOXYDE POISONING AND COMPUTED TOMOGRAPHY (CT)

Summary

CO intoxication may cause death usually as a result of an accident; sometimes as a suicide and rarely as a result of crime. *CO* makes great differences in living beings by *anemic* and *histotoxic hypoxia*. Pathological changes of cerebral tissue resulting from *CO intoxication*, may lead to neurological symptoms.

Computed tomography (*CT*) is the most valuable method demonstrating the pathological changes, which are usually irreversible.

In this paper, besides the other changes in the *cerebrum* the ischemic regions of the basal ganglions and their consequences are discussed.

Keywords : *CO intoxication - Anemic and histotoxic hypoxia - Brain lesions - Computed tomography*

Özet

CO intoksikasyonu genellikle kaza, bazan intihar, ender olarak da cinayet amacı ile ölüme neden olabilmektedir. *CO* dokularda *anemik hipoksi*'ye ek olarak *histotoksik hipoksi*'ye de yol açarak canlılarda büyük değişikliklere sebep olur. Bu patolojik değişiklikler özellikle serebral lezyonlar oluşturarak nörolojik semptomların ortaya çıkışını yönlendirirler. *Bilgisayarlı tomografi* (*CT*) genellikle irreversibl olan bu patolojik değişimleri en belirgin şekilde gösteren bir radyolojik inceleme yöntemidir. Bu makalemizde *Cerebrum*'daki diğer değişimlerin yanısıra, özellikle bazal ganglionlardaki iskemik alanlar ve bunların doğuracağı sonuçlar tartışılmıştır.

Adli Tıp Dergisi 1985; 1(3): 327-331

Karbürlü maddelerin tam olmayan yanması sonucu ortaya çıkan *karbonmonoksid* (*CO*) renksiz, tatsız, kokusuz ve irrite etmeyen bir gazdır (1). Genellikle kaza, bazan intihar ve ender olarak da cinayet amacı ile ölüme neden olabilir. *CO* intoksikasyonu ile ilgili pek çok klâsik yayın mevcuttur (2-4). *CO*, hemoglobindeki *ferrohem*'e oksijenden 250 defa daha fazla olan affinitesi sebebiyle dokularda *anemik hipoksi*'ye yol açar; ayrıca *CO*'in sitokrom oksidazdaki demire olan affinitesi de dokular üzerinde ek bir *histotoksik hipoksi* etkisi oluşturur (3).

CO zehirlenmesi klinik olarak iki form gösterir :

1 — *Monofazik form* : Remisyon görülmeden klinik semptomların saatler veya yıllar boyu süre gelmesidir.

2 — *Bifazik form* : Koma ve bilinç kaybından sonra 2-30 gün süren bir iyileşme dönemi ve bunu izleyen dönemde ortaya çıkan nöropsikiyatrik semptomlarla karakterize tipidir.

CO zehirlenmesi sonucu ortaya çıkan beyin lezyonları birçok patolojik araştırmalara konu olmuştur (5 - 8). *Lapresle* ve *Fardeau* (7), *CO intoksikasyonu* gösteren 22 hastada yaptıkları çalışmalarda 4 ayrı patolojik grup saptamışlardır :

1. Grup : Zehirlenmenin süresine bağlı olarak değişik derecelerde görülen *globus pallidus* lezyonları.

2. Grup : Dağınık veya fokal demiyelinizasyon alanları içeren beyaz cevher lezyonları.

3. Grup : Aşırı kapiller proliferasyonu, dejenerasyon ve nöron kayıplarından oluşan serebral korteks lezyonları.

4. Grup : Koagülasyon nekrozuna bağlı hipokampal lezyonlar.

CO zehirlenmeleri'nde gelişen serebral lezyonların patogenezleri tartışmalıdır. *Preziosi* ve *ark* (9), köpeklerde akut *CO* zehirlenmesinde görülen serebral bulguları, sağ kalb yetersizliği sonucu oluşan serebral venöz basınç yükselmesine bağlamaktadırlar. Maymunlarda yapılan bir başka deneysel araştırmada ise serebral lezyonların, özellikle beyaz cevher lezyonunun yaygınlığı, *CO* intoksikasyonu esnasında oluşan arteryel hipotansiyon ve metabolik asidozun derecesi ile ilgili bulunmuştur (10).

Adli Tıp Dergisi 1985; 1(3): 327-331

CO İntoksikasyonlarının Kraniyoaksiyal Tomografi (CAT) ile İncelenmesi

CO zehirlenmelerinde *Bilgisayarlı Tomografi* (*CT*) kullanılarak yapılan araştırmalar henüz yeterli sayıda değildir. Ayrıca hipokampal alanların ve korteks lezyonlarının *CT* ile değerlendirilmesi, özellikle düşük rezolusyonlu *CT* gereçlerinin kemiğe yakın patolojileri göstermelerindeki güçlük sebebiyle oldukça zordur. Bu açıdan *CO* intoksikasyonunda serebral değişikliklerin *CT* ile tetkiki, daha çok bazal ganglionlar ve beyaz cevherdeki patolojileri saptama amacına yöneliktir (10).

Olguların % 30'unda *globus pallidus*'ta simetrik, bilateral, yuvarlak hipodans alanlar görülür. Bu hipodans alanlar histolojik olarak intoksikasyonun başlamasından 3 saat sonra tesbit edilebilmelerine karşılık, *CT* ile intoksikasyonun başlamasından en erken 24-48 saat sonra teşhis edilebilirler.

Bu tip lezyonun boyutları yalnızca *globus pallidus*'a sınırlı olacak şekilde küçük bulunabildiği gibi, *capsula interna*'ya kadar uzanan büyüklükte alanları da kapsayabilir. Bununla birlikte, lezyon, genellikle *globus pallidus*'un 2/3 ön bölümünü tutar. *Globus pallidus*'un tutulmasına bağlı belirtiler ise akut toksikasyonu takiben hemen ortaya çıkar ve komanın bitiminde kaybolur (11).

Beyaz cevher bulguları ise *CT* ile olguların % 35'inde saptanır; bunlar serebral beyaz cevherde simetrik ve yaygın hipodans alanlar şeklinde görülür, en belirgin olarak da *centrum semiovale*'de seçilirler (11).

Beyin ağırlığında azalmaya yol açan korteks atrofisi ise haftalar veya aylar sonra gelişir; ayrıca çok ender olarak bazal ganglion kalsifikasyonları oluşarak *Fahr sendromu*'nun ortaya çıkmasına yol açar (12, 13).

VAK'A BİLDİRİSİ

M.Ş., 11 yaşında kız çocuğu. 20 gün evvel likid gaz intoksikasyonu sebebiyle kliniğe getirilmiş. Bilinç bulanıklığı, yürüme ve konuşma güçlüğü, ayrıca ağır disfaji. Muayenede zaman zaman deserebrasyon, zaman zaman da dekortikasyon postürü şeklinde kasılmalar ve tetraparezi mevcut.

Hastanın *CT* incelemesinde *nukleus lentiformis*'lerde bilateral simetrik hipodans iskemi alanları saptanmış. Bu bazal ganglion iskemisinin yanısıra, intoksikasyondan henüz 20 gün geçmesine rağmen kortikal atrofi bulguları tümüyle görülebilmektedir. Buna karşılık beyaz cevhere ait *CT* bulguları tesbit edilmemektedir (Resim 1a, 1b). Sonuç olarak literatürde henüz yeterli sayıda *CT* ile incelenmiş *CO* intoksikasyonu olgusu olmamasına rağmen, prognozu tesbit etmede bugün için en geçerli radyolojik yöntemin *CT* olduğunu söylemek mümkündür. Ayrıca *globus pallidus* ve beyaz cevher değişiklikleri birlikte bulunabildikleri gibi, bizim olgumuzda olduğu üzere, bu iki ana grup patolojik lezyondan yalnızca biri bulunabilir. *CO* intoksikasyonundan iyileşmiş hastalarda belirli aralarla *CT* incelenmesi yapılması prognozun tayini açısından kaçınılmaz görünmektedir.

Adli Tıp Dergisi 1985; 1(3): 327-331

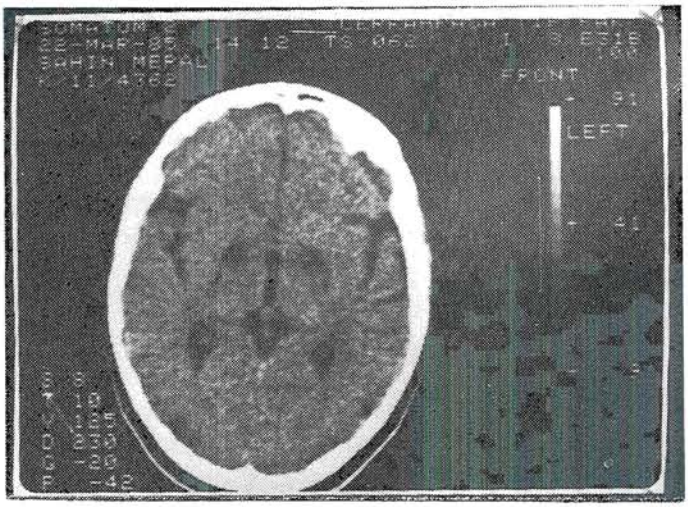

Resim 1a. 3. *ventrikül düzeyinden geçen aksial CT kesiti.* Arka bölümde her iki oksipital boynuz ektazik olarak görülmektedir. *Silvian* fissürler genişlemiştir. *Nucleus lentiformis*'lerde bilateral simetrik hipodans iskemi alanları saptanmaktadır. Sulkuslar belirgindir. Ön bölümde genişlemiş interhemisferik fissür 3. ventriküle doğru uzanmaktadır.

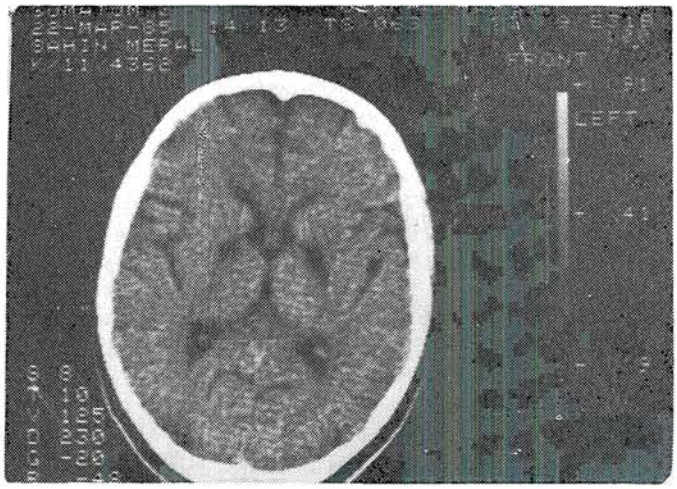

Resim 1b. 6 *mm üst düzeyden geçen aksial CT kesiti.* Frontal ve oksipital boynuzlar ve 3. ventrikülün üst bölümü normalden geniştir. Bilateral bazal ganglion iskemisi bu kesitte de görülmektedir. *Silvian* fissürler ve sulkuslardaki dilatasyon net olarak izlenmektedir.

Adli Tıp Dergisi 1985; 1(3): 327-331

KAYNAKLAR

1 — Gök, Ş. (1980) *Adlî Tıp*, 4. baskı, s. 152-160, Filiz Kitabevi, İstanbul.

2 — Kondo, T., Ikeda, T., Mogami, H. (1978) *No To Shinkei*, **30**, 525-531.

3 — Kim, K.S., Weinberg, P.E., Suh, J.H., Ho, S. (1980) *AJNR*, **1**, 399-402.

4 — Rosenberg, R.N. (1983) in *Neuropathology* (Schocher, S.S. Jr. Ed) pp. 496-504, Churchill Livingstone, New York.

5 — Brucher, J.M. (1967) *Prog. Brain Res.*, **24**, 75-100.

6 — Shiraki, H., Fujii, M. (1963) *Sogo Igaku*, **20**, 38-54.

7 — Lapresle, J., Fardeau, M. (1967) *Prog. Brain Res.*, **24**, 31-77.

8 — Shiraki, H. (1969) *Shinkei Kenkyu No Shinpo*, **13**, 25-33.

9 — Prezicsi, T.J., Lindenberg, L., Levy, D., Christenson, M. (1970) *Ann. N.Y. Acad. Sci.*, **174**, 369-384.

10 — Miura, T., Mitrono, M., Kawai, R., Harada, K. (1985) *AJNR*, **6**, 739-742.

11 — Lee, H.S., Krishina, C.V.G. (1983) *Rao : Cranial Computed Tomography*, pp. 628-631, McGraw - Hill, New York.

12 — Brierly, J.B. (1976) in *Greenfield's Neuropathology*, 3rd Ed. (Blackwood, W., Corsellis, J.A.N., eds) pp. 43-85, Edward Arnold, London.

13 — Illum, F. (1980) *Neuroradiology*, **19**, 213-217.

Ayrı Baskı için :

Prof. Dr. Oktay Çokyüksel
İstanbul Üniversitesi
Cerrahpaşa Tıp Fakültesi
Radyoloji Anabilim Dalı
Cerrahpaşa, İstanbul

ADLİ TIP DERGİSİ
Journal of Forensic Medicine
Adli Tıp Dergisi 1985; 1(3): 332-338

Morbus Fahr Tanısında Bilgisayarlı Tomografi

SELÇUK CAMUŞCU [a], FÜRÜZAN NUMAN [a], KEMAL DEMİR [a], OKTAY ÇOKYÜKSEL [a, b]

[a] İstanbul Üniversitesi, Cerrahpaşa Tıp Fakültesi, Radyoloji Anabilim Dalı, İstanbul, Türkiye

[b] Adlî Tıp Kurumu, İstanbul, Türkiye

MORBUS FAHR : Characteristics of CT Scanes

Summary

The symmetrical calcification of the basal cerebral ganglia (*SCBG*) in conventional skull radiographs has been known as a pathological entity of *morbus Fahr*. *Fahr's triad* consists of typical neuro-psychiatric symptoms, hypoparathyroidism and *SCBG*. Since the introduction of *CT*, *SCBG* is found in computed tomography of the skull with a frequency of approx. 1 % of the patients but often without *Fahr's triad*, the question of clinical relevance is therefore, raised. A connection between calcium metabolism and intoxications seems to exist and has to be considered clinically.

Keywords : *Morbus Fahr - Fahr's triad - CT scanes*

Özet

Simetrik Basal Ganglion Kalsifikasyonları (*SCBG*), konvensiyonel kranyum radyogramlarında *morbus Fahr*'ın bir bulgusu olarak kabul edilirler. *Fahr triad*'ı nöropsikiyatrik semptomlar, hipoparatiroidi ve simetrik bazal ganglion kalsifikasyonlarından teşekkül eder. Kranyal bilgisayarlı tomografi kullanıldığından beri *SCGB* tanısı olguların takriben % 1'inde konulmakla beraber, *Fahr triad*'ının tüm semptomları birçok olguda görülmemektedir. Bu durum kliniğin değerini ortaya koymaktadır. Öyle görülüyor ki, kalsiyum metabolizması ve intoksikasyonlar arasında da bir ilişki olabilir ve bu durum klinikte daima dikkate alınmalıdır.

CT tetkiklerinde bazal ganglion kalsifikasyonlarına rastlama oranı literatürde % 0.2 ile % 1.6 arasında değişmektedir (1-4).

Radyolojik olarak, beynin bazal ganglionlarında simetrik kalsifikasyonların saptanması *morbus Fahr* tanısını gerçekleştirir.

Adli Tıp Dergisi 1985; 1(3): 332-338

Histolojik olarak *SCBG*'da, beynin *globus pallidus* ve *corpus striatum*'unda, beyincik'in *nucleus dentatus*'unda özellikle perivasküler, bazan küçük arterlerin adventisia ve mediasında, hattâ serbest olarak beyinde kireç oturması söz konusudur (5, 6).

Araştırıcıların bir kısmı *Fahr sendromu*'nda *SCBG*'nın yanısıra nörolojik-psikiyatrik semptomların bulunmasını zorunlu görürler. Bunlar spastisite, rigor, apraksi, ataksi, morbus parkinson, demans ve epilepsi'dir (7-9). Diğer bir kısım araştırıcılar, *SCBG*'ları nöro-psikiyatrik semptomlarla birlikte Ca-P metabolizmasında hipokalsemi ve hiperfosfatemi ile kendini gösteren disfonksiyonu olarak dikkate alırlar (7, 9, 10).

Bu derlemelerin ışığı altında idiopatik *SCBG*'nı *morbus Fahr*, diğer lezyonların sonucu ortaya çıkan *SCBG*'nı *Fahr sendromu* olarak adlandırmakta fayda vardır kanısındayız.

SCBG'nin Oluşumu ve Sıklığı

1. *Hipoparatiroidizm* :
   a) *İdiopatik Hipoparatiroidi* : Genellikle sporadik, çok ender kalıtsaldır. *Chaptal* ve *ark.* (11) % 30, *Danowski* ve *ark.* (12) % 22 oranında simetrik bazal ganglion kalsifikasyonları saptamışlardır.
   b) *Postoperatif Hipoparatiroidi* : Burada bazal ganglion kalsifikasyonları çok ender olup, *Danowski* ve *ark.* 63 olgudan sadece 3'ünde *SCBG* saptamıştır (12).
2. *Psödo-hipoparatiroidi* : Kalıtsaldır. *Danowski* ve *ark.* % 42 oranında *SCBG* tesbit etmişlerdir (12).
3. *Psödo-psödohipoparatiroidi* : Kalıtsaldır. Bunlarda *SCBG*'ı çok ender olup, *Danowski* ve *ark.* 33 olgudan ancak 2'sinde saptayabilmişlerdir (12).
4. *İdiopatik Simetrik Basal Ganglion Kalsifikasyonları* : Sporadik veya familyar olarak ortaya çıkarlar (12).
5. *Ender Hastalıklarda* :
   a) *Osser dysmorpy sendromu*
   b) *Böbreğin tubuler asidozu ile birlikte bulunan osteopetrosis sendromu*
   c) *Okulo-dento-osseöz displazi*
   d) *Alkol, ilâç, CO, Vit. D intoksikasyonu.*

Adli Tıp Dergisi 1985; 1(3): 332-338

OLGULAR

Hasta adı	*Yaş ve Cins*	*Nöro-psikiyatrik sempt.*	*Ca/P kan düzeyi*
1. H.C.	52 K	Görme-işitme kaybı, baş ağrısı, epilepsi	Normal
2. S.A.	51 K	Yürüme ve konuşma güçlüğü, bayılma, gülme-ağlama krizi	Parathorm. ↓ Hipokalsemi
3. S.Y.	42 K	Epilepsi	Parathorm. ↓ Hipokalsemi
4. H.C.	22 K	Yok	Parathorm. ↓ Hipokalsemi

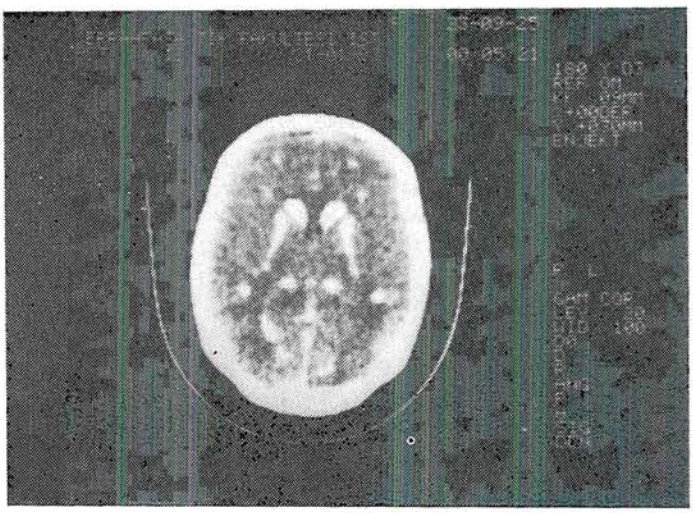

Resim 1. *Olgu 1* : Bazal ganglionlar düzeyinden geçen kesitte, *nucleus caudatus*, *nucleus lentiformis* ve subkortikal bölgelerde simetrik kalsifikasyonlar görülmektedir.

Adli Tıp Dergisi 1985; 1(3): 332-338

Resim 2a. *Olgu 2* : Posterior fossada, 4. ventrikül çevresinde diffüz kalsifikasyon alanları görülüyor (139 HÜ).

Resim 2b. *Olgu 2* : Bazal ganglionlar düzeyinden alınan kesitte, her iki *nucleus caudatus*'un baş ve kuyruk bölümlerinde, her iki *nucleus lentiformis*'te ve her iki posterior horn çevresindeki ak maddede yoğun, simetrik kalsifikasyonlar görülmektedir.

Adli Tıp Dergisi 1985; 1(3): 332-338

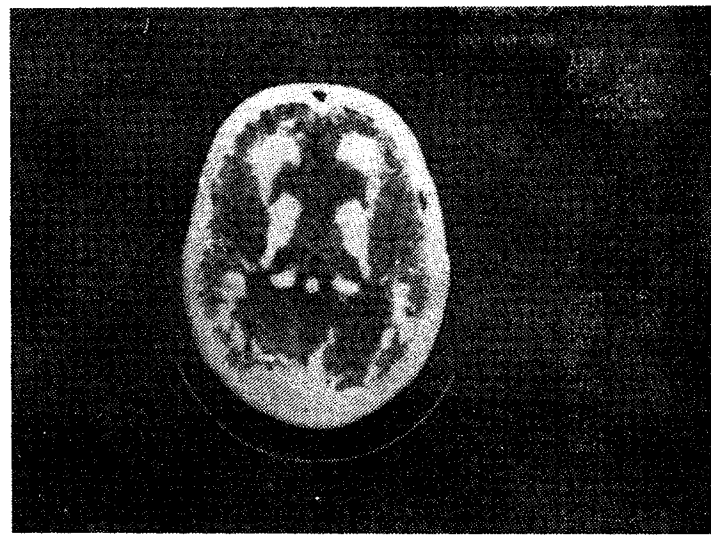

Resim 3a. *Olgu 3* : Üçüncü ventrikül ve frontal hornlar düzeyinden geçen kesitte; *nucleus caudatus* ve *nucleus lentiformis*'lerde, frontal lobların beyaz maddesinde ve hemisfer arka bölümlerinin subkortikal kısımlarında simetrik kalsifikasyonlar görülmektedir.

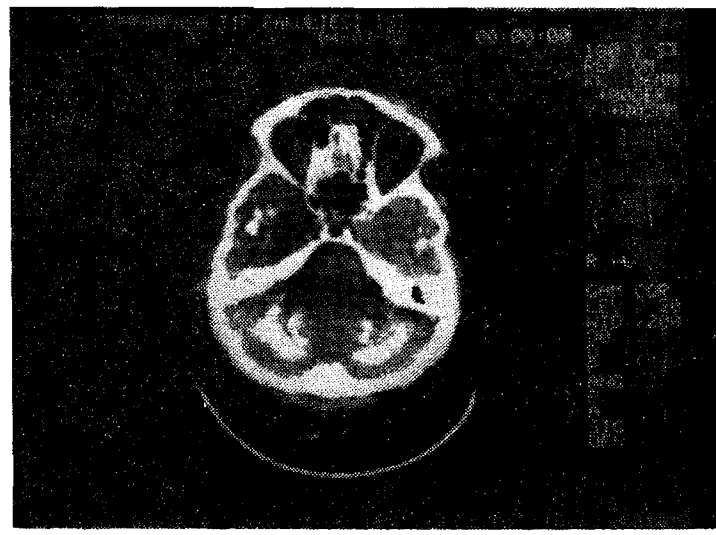

Resim 3b. *Olgu 3* : Serebellar hemisferlerde, *nucleus dentatus* lokalizasyonunda, simetrik kalsifikasyonlar mevcuttur.

Adli Tıp Dergisi 1985; 1(3): 332-338

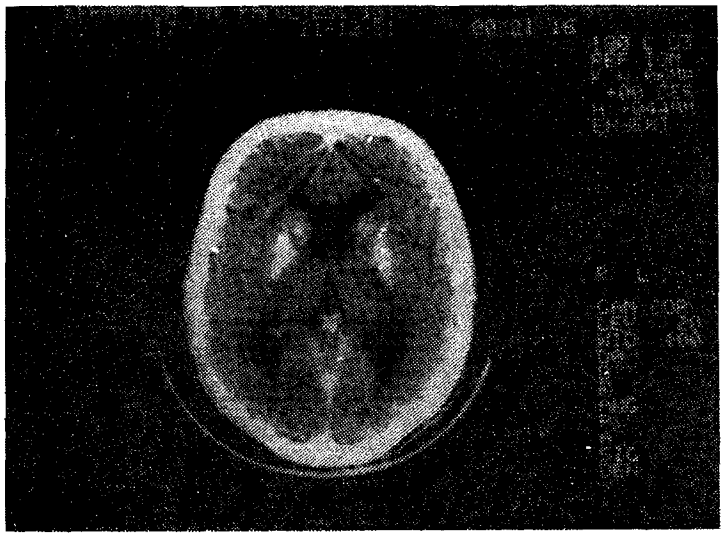

Resim 4. *Olgu 4* : Alt ventrikül düzeyinden geçen kesitte, her iki *nucleus caudatus* başında ve her iki *nucleus lentiformis*'te simetrik kalsifikasyonlar mevcuttur.

TARTIŞMA

Bizim *CT* ile *SCBG* tanısı konulan 4 olgumuzdan hiç biri postoperatif hipoparatiroidi değildir. 4 olgudan 3'ü idiopatik hipoparatiroidili olup, bir olguda hipoparatiroidi saptanmamıştır. Hipoparatiroidi saptanmayan bu olgumuzda *SCBG*'nin yanısıra nörolojik semptomların bulunuşu dikkat çekicidir (H.C. 52 K.). Diğer 3 olgumuzda parathormon ve kalsiyum seviyesinde belirgin düşüş görülmekte, buna bağlı olarak fosfor düzeyinde yükselme saptanmaktadır. *SCBG* ve hipoparatiroidi saptanan bu 3 olgumuzdan 1'inde nöropsikiyatrik semptomların olmayışı da *Fahr triadı* deyiminin yerinde olmadığını ortaya koymaktadır.

Morbus Fahr'ın temel ögesinin simetrik bazal ganglion kalsifikasyonları olduğu, diğer iki semptomun olguların bir kısmında görülmemesinin hastalığın progressif seyrini değiştirmeyeceği açıktır.

Özellikle memleketimizde ihmal veya intihar amacıyla sık görülen *CO* zehirlenmelerinde hasta iyileşse dahi belirli aralarla *CT* tetkiklerini yaptırmak, enerjik bir şekilde tedâvi edilmesi gereken bu hastalıkta erken tanıyı kolaylaştıracak ve tedâvi şansını arttıracaktır.

Adli Tıp Dergisi 1985; 1(3): 332-338

KAYNAKLAR

1 — Harrington, M.G., Macpherson, P., McIntosh, W.B., Allam, B.F. (1981) *J. Neurol. Neurosurg. Psychiatry*, **44**, 1168-1170.

2 — Koller, W.C., Cochran, J.W., Klawans, H.L. (1979) *Neurology*, **29**, 328-333.

3 — Murphy, M.J. (1979) *Ann. Neurol.*, **6**, 507-511.

4 — Vles, J.S., Lodder, J., van der Lugt, P.J. (1981) *Clin. Neurol. Neurosurg.*, **83**, 253-256.

5 — König, P., Haller, R. (1982) *Biol. Psychiatry*, **17**, 449-452.

6 — Danziger, A., Kalk, W.J., Sandler, M.P., Forman, M. (1980) *Clin. Radiol.*, **31**, 167-168.

7 — Dinkel, L. (1967) *Fortschr. Röntgenstr.*, **106**, 407-421.

8 — Forman, M.B., Sandler, M.P., Danziger, A., Kalk, W.J. (1980) *Clin. Endocrinol.* (Oxford), **12**, 385-390.

9 — Stellamor, K., Stellamor, V. (1983) *Röntgenblätter*, **6**, 194-196.

10 — Scheid, K.F., Gebauer, A. (1980) *ROEFO*, **133**, 666-667.

11 — Chaptal, J., Jean, R., Bonnet, H., (1959) 17^{mme} *Cong. Ass. Péd. L. Franç. Montpellier*, **1**, 239 - 240.

12 — Danowski, T.S., Lasser, E.G., Wechsler, R.L. (1960) *Metabolism*, **9**, 1064-1065.

Ayrı Baskı için :

Prof. Dr. Oktay Çokyüksel
İstanbul Üniversitesi
Cerrahpaşa Tıp Fakültesi
Radyoloji Anabilim Dalı
Cerrahpaşa, İstanbul

ADLİ TIP DERGİSİ
Journal of Forensic Medicine
Adli Tıp Dergisi 1985; 1(3): 341-343

Hekimin Ceza Sorumluluğu Hakkında İlgi Çekici Bir Yargıtay Kararı

SAHİR ERMAN

İstanbul Üniversitesi, Hukuk Fakültesi

NOTA DI COMMENTO ALLA GIURISPRUDENZA DELLA CORTE DI CASSAZIONE ITALIANA IN TEMA DELLA RESPONSABILITÀ PENALE DEL MEDICO

Sunto

La IV Sezione della Corte di Cassazione italiana con la sentenza del 12 maggio 1983 (*Giustizia Penale*, Gennaio 1986, II, 8) ha deciso che il medico che ha visitato un ferito e non ha preso le cautele per determinare un sollecito intervento chirurgico, deve penalmente rispondere della morte del ferito, ancorchè tale intervento abbia poche probabilità di successo, giacchè, quando è in gioco la vita umana, al criterio della certezza del buon esito, devesi sostituire quello della mera probabilità.

L'A. commentando tale giurisprudenza, segnala le sue probabili conseguenze, inquantoche il medico, per declinare ogni possibile responsabilità, potrebbe decidere all'intervento chirurgico, anche se tale intervento risulta essere inutile ovvero nocivo e letale. Secondo l'A. il medico che visita un paziente, dovrebbe essere nelle identiche condizioni del pilota di un aereo o del comandante di una nave e non dovrebbe rispondere se i suoi metodi non risultino contrari alle norma basilari e essenziali della scienza medica.

İtalyan Yargıtayı 4. Dairesi, 12 Mayıs 1983 tarihli bir kararında (*Giustizia Penale*, Ocak 1986, II, s. 8), aynen şöyle demektedir :

«Sağlık hizmetlerine ilişkin meslekî kusurdan doğan sorumluluk konusunda, kazaya maruz kalan bir kişiye âcil bir cerrahî müdahalede bulunmaya lüzum olup olmadığını tayin için gerekli tedbir ve tesbitlerde bulunmayan sağlık hizmetlisinin tecrübesiz, ihmalkâr veya tedbirsiz hareketiyle, bunu tâkip eden ölüm neticesi arasında, böyle bir müdahalenin yaralının hayatını kurtaracağı kesin olmayıp ta sadece muhtemel

Adli Tıp Dergisi 1985; 1(3): 341-343

bulunsa dahi, nedensellik bağı mevcuttur. Gerçekten, insan hayatı söz konusu olduğu takdirde, neticenin kesinliği kriteri yerine ihtimal dairesinde olması (ve hareketin bu neticeyi meydana getirmeğe elverişli bulunması) kriteri ikame edilebilir; bu itibarla derhal ve âcil bir cerrahî müdahalenin başarıya ulaşması bakımından küçük bir ihtimalin mevcudiyeti kâfi olup, bu müdahaleye gidilmemesinin hastayı gören hekimin ihmalkârlığı sebebiyle mümkün olmaması hâlinde nedensellik bağı bulunur».

İtalyan Yargıtayı'nın bu kararından anlaşıldığı veçhile, bir kazazedeyi gören hekim, ihmalkâr davranarak, derhal cerrahî müdahale yapılmasını sağlamamış ve yaralı ölmüştür. Böyle bir müdahale sonucunda yaralının kurtulma şansının kesin olmadığı, ancak bunun muhtemel olduğu duruşma sırasında anlaşılmıştır. Buna rağmen İtalyan Yargıtayı ufak bir ihtimalin mevcudiyetini yeterli görmüş ve insan hayatını kurtarmak için tıbbın bütün gereklerini zamanında yerine getirmemiş olan hekimin taksirle adam öldürmeden dolayı cezalandırılmak gerektiğine karar vermiştir.

Karar iki bakımdan ilgi çekicidir. Bir kere, olayda «ihmal suretiyle icra» şeklinde işlenmiş bir suçun bulunduğu, yani hekimin cerrahî müdahalenin yapılmasına imkân vermemek suretiyle ölüme sebebiyet verdiği görülmektedir. Bu gibi suçlarda bir kimsenin sorumlu tutulabilmesi için, müdahale etmek, neticeye engel olmak konusunda hukukî bir vecibe altında bulunması aranır. Olayda kazazedeyi gören doktorun böyle bir vecibe altında olduğunu İtalyan Yargıtayı kabul etmektedir: karardan anlaşıldığına göre, bir hastaya bakan her doktor, sağlık mesleğinin icrasından doğan, böyle bir hukukî mükellefiyet altındadır. İster tesadüfen, isterse memur veya görevli olması itibariyle vazifeten bir hasta ile temasa geçen bir doktor, bütün ihtimamı göstermek zorundadır ve hareketsiz kalması bu hukukî mükellefiyetin yerine getirilmediğini ifade eder.

İkinci önemli nokta, nedensellik bağı açısından «*kesinlik*» kriteri yerine «*ihtimal*» esasının benimsenmesidir. Bir hareket, daha doğrusu hareketsizlikle netice arasında nedensellik bağının kurulabilmesi için şöyle düşünmek gerekir: hareketsiz kalınmasa idi - yani olayda cerrahî müdahalenin derhal yapılması sağlansa idi - netice de gerçekleşmeyecek - yani yaralı ölmeyecek - idi ise nedensellik bağı vardır, çünkü hareketsiz kalmak neticenin meydana gelmesi bakımından, uygun ve elverişli bir sebep niteliğindedir.

Olayda ise böyle bir kesinlik bulunmadığı, cerrahî müdahale sonucunda dahi yaralının kurtarılmasının ancak ihtimal dairesinde bulunduğu anlaşıl-

Adli Tıp Dergisi 1985; 1(3): 341-343

mıştır. İtalyan Yargıtayı'nın «*insan hayatı söz konusu oldukta*» ufak bir ihtimalin bulunmasını yeterli bulan görüşüne katılmak, bir az müşkül görünmektedir. Gerçekten, ilerde her hangi bir mesuliyetten çekinen bir hekimin, faydasız veya zararlı görmesine rağmen, cerrahî müdahale yapılmasını sağlaması mümkündür.

Halbuki uçakta pilot, gemide kaptan ne ise, hastanın başındaki hekim de o olmalı ve meslek kurallarına açıkça aykırı olmayan fiil ve hareketlerinden sorumlu tutulmamalıdır. Karar bu hususu kâfi vuzuhla belirtmemesi itibariyle tenkide açıktır.

Ayrı baskı için :

Prof. Dr. Sahir Erman
Vali Konağı Cad. Yapı Kredi Tesisi 7/1
Nişantaşı, İstanbul, Türkiye